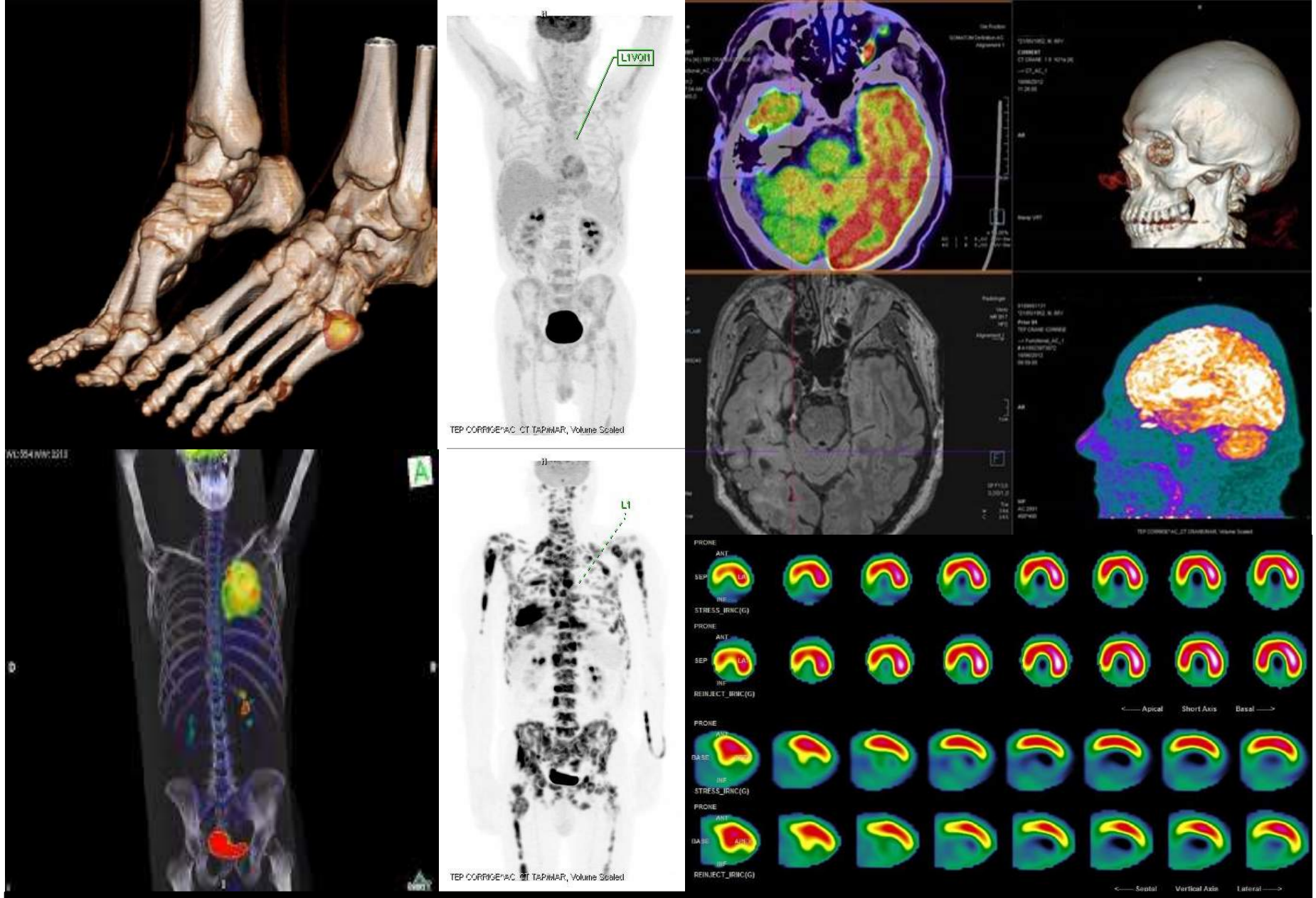

Imagerie moléculaire en 2018

IMAGERIE MOLÉCULAIRE en 2018

10 octobre 2018

Dr Vincent BROUSSE

Dr Benjamin KHALIFA

Dr Franck PROFFIT

Centre hospitalier Camille Guérin

Châtellerault

PROGRAMME

Présentation des personnes, des services VB

Généralités en médecine nucléaire. FP

Les caméras SPECT/CT BK

Caméra CZT et la cardiologie nucléaire. FP

Caméra TEP/TDM et les traceurs en routine BK

le FDG Cancérologie , médecine interne, pathologies infectieuses
la neurologie
le FNA
la DOPA
la fluoro-choline et la prostate,

Les futurs traceurs (TEP) et le futur matériel (tep-irm, czt grand champ) BK

Comment prendre rdv et récupérer facilement un résultat d'examen TEP ou de scintigraphie. FP

PRESENTATION

L'Historique

1996 : création du service à la clinique de la Providence rapidement repris par Vincent Brousse.
2001 création du GIE Positon Poitou-Charentes (avec le service du -3 de la tour Jean Bernard)
2003 ouverture du service TEP-scan (4ème équipement de ce type en France)
2007 première implantation caméra SPECT-TDM dans la région
2012 inauguration du bâtiment du GIE avec 2 TEP
2014 mise en service de la caméra CZT
2018…

Les Personnes

Dr Vincent Brousse, Dr Franck Proffit, Dr Benjamin Khalifa
les médecins du CHU
Nos équipes

Les Lieux

la Polyclinique de Poitiers
GIE TEP

Clinique de la Providence

1998

TEP-TDM

TEP
GIE Positon Poitou-Charentes

Le ***GIE Positon Poitou-Charentes***
représenté par

Le Docteur Philippe CHARTIER
Administrateur
Radiologue et Président du
Centre d'Imagerie du Poitou

Monsieur Jean-Pierre DEWITTE
Administrateur
Directeur Général du
Centre Hospitalier Universitaire de Poitiers

Le Docteur Vincent BROUSSE
Administrateur
Médecin nucléaire

Le Professeur Rémy PERDRISOT
Administrateur
Médecin nucléaire

vous invitent à la présentation du
TOMOGRAPHE PAR ÉMISSION DE POSITONS

En présence de **Monsieur Bernard PREVOST,** Préfet de Région
et de **Monsieur Jean-Louis BONNET,**
Directeur de l'Agence Régionale d'Hospitalisation

le samedi 29 novembre 2003, à 18h

au Centre Hospitalier Universitaire de Poitiers
Hôpital de la Milétrie – 2, rue de la Milétrie
Jean Bernard / Niveau – 3 / Couloir B

2001

TEP-TDM

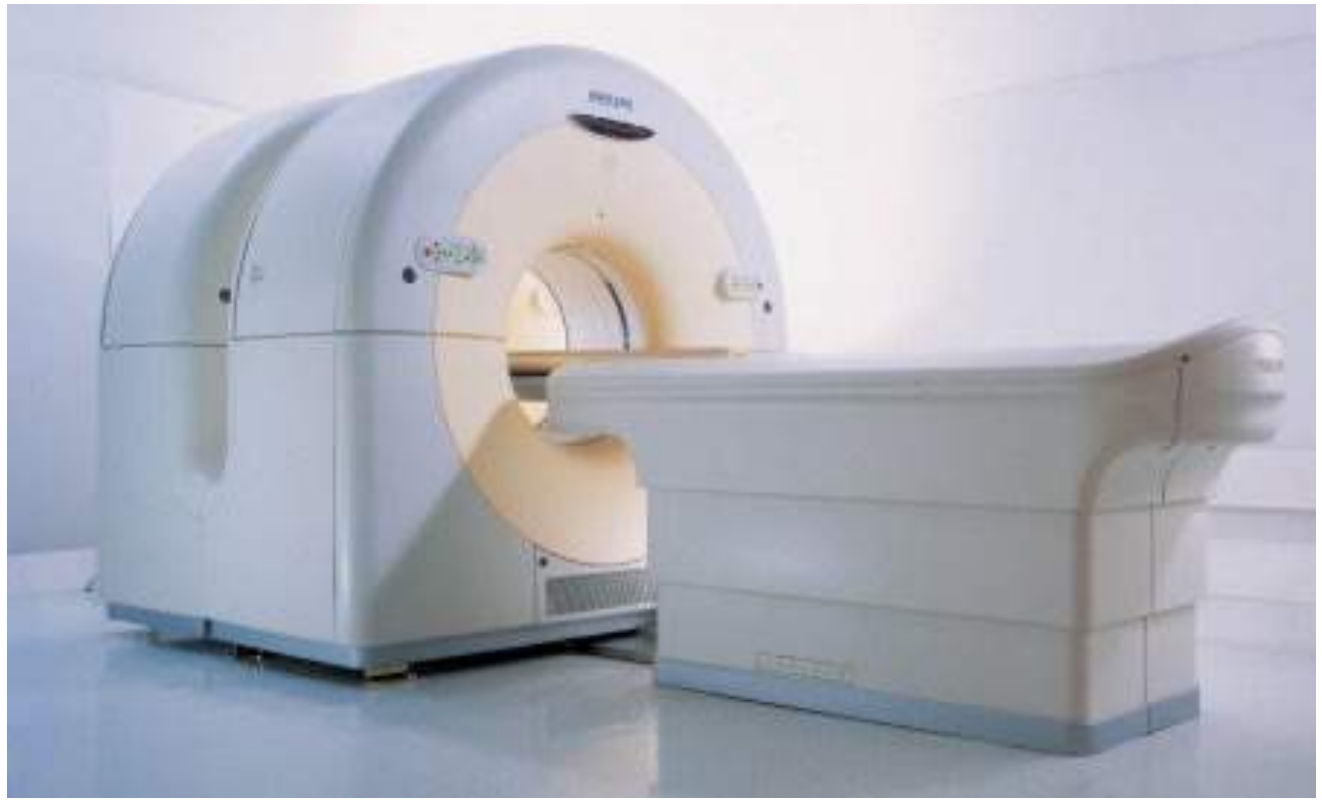

2001

SPECT-TDM

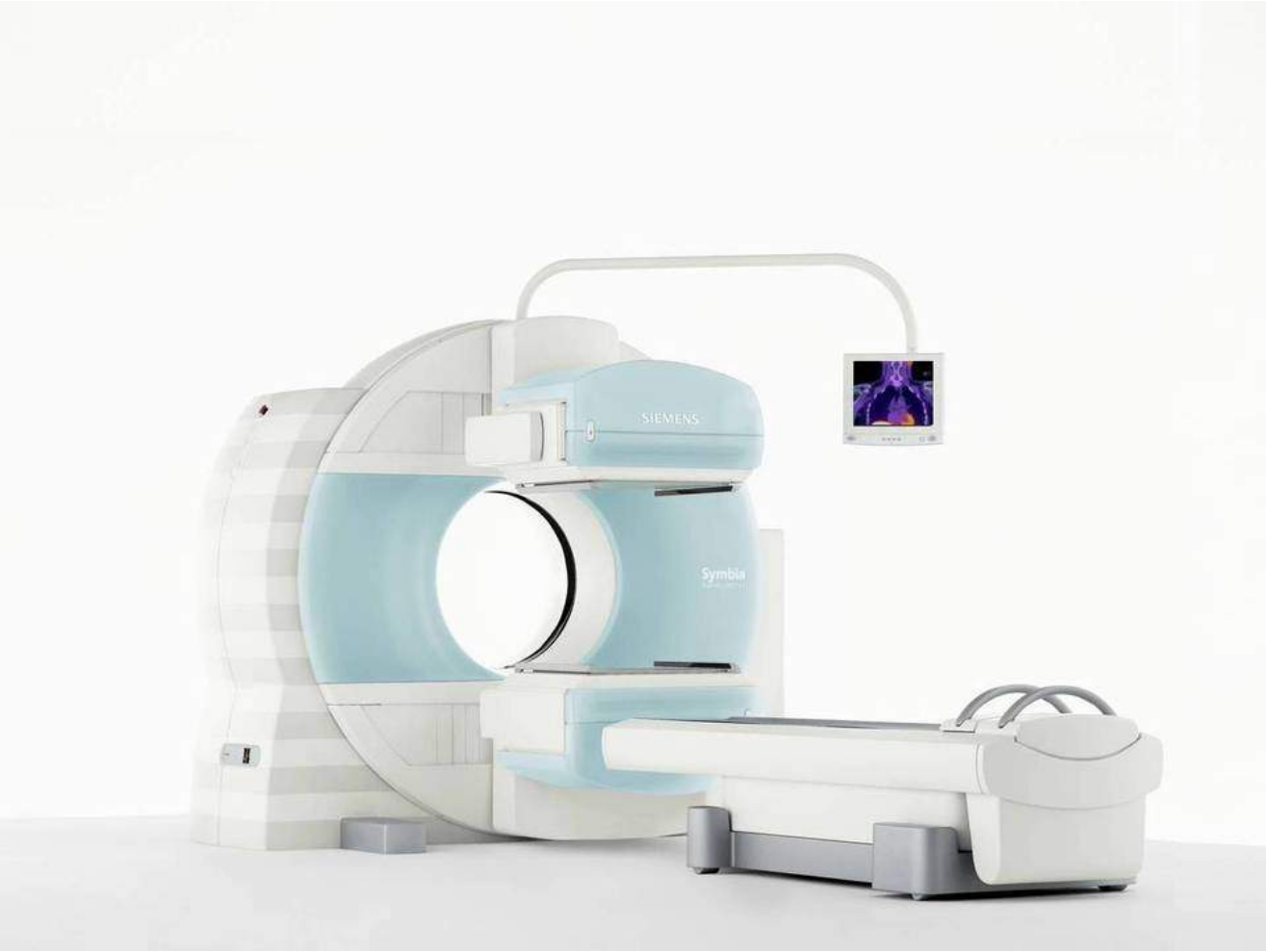

2007

TEP

GIE POSITON POITOU - CHARENTES

2012

2012



2012

GIE TEP

2012

TEP TDM



2012

Traceurs TEP

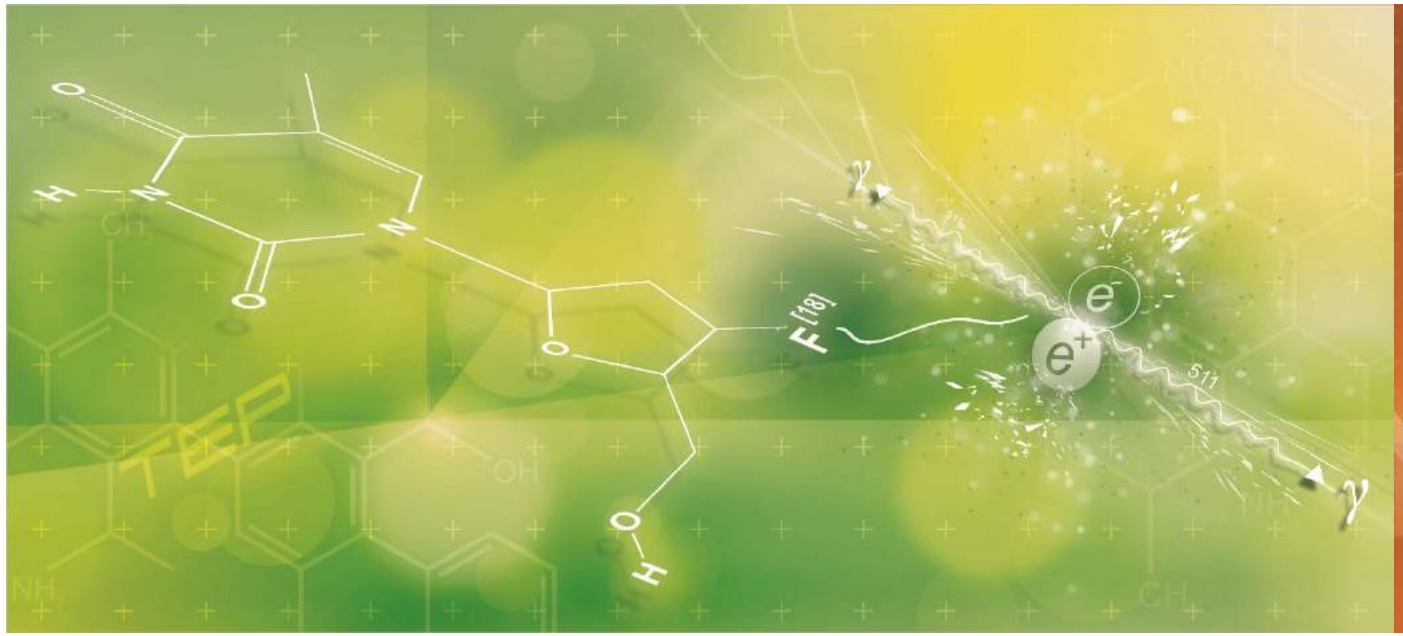

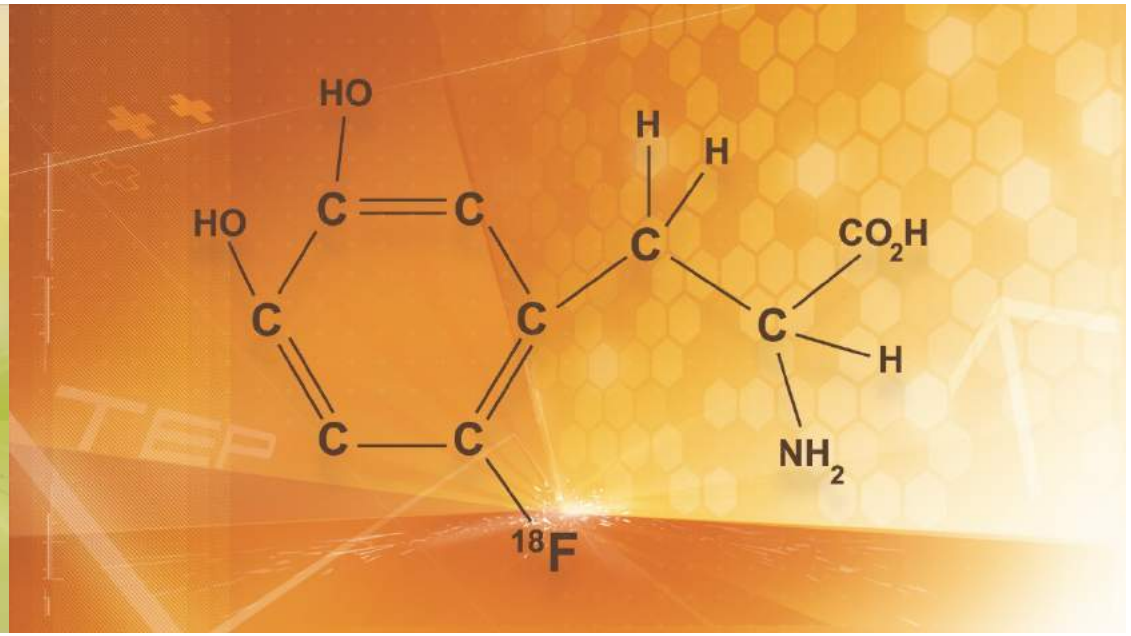

CZT Cardiologie nucléaire

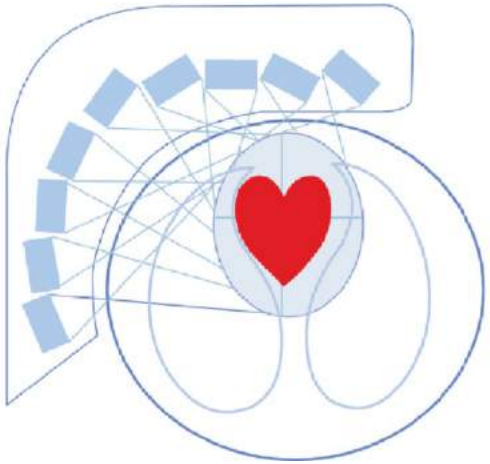

2014

Généralités en imagerie moléculaire

- Molécules
- Radio-traceurs/radio-pharmaceutiques
  - Disponible sur place : générateurs de Tc-99
    - Labo chaud
  - Livrés sur place
    - Demi vie longue Thallium 3J
    - Demi vie courte Fluor18 110 minutes
  - Partie froide/partie radioactive

- Détection
- Imagerie fonctionnelle
  - Caméra SPECT
  - Caméra TEP
  - Caméra CZT
- Imagerie morphologique
  - TDM/IRM
- Imagerie multimodalité
  - SPECT-TDM
  - TEP-TDM/TEP-IRM

Imagerie multimodalité

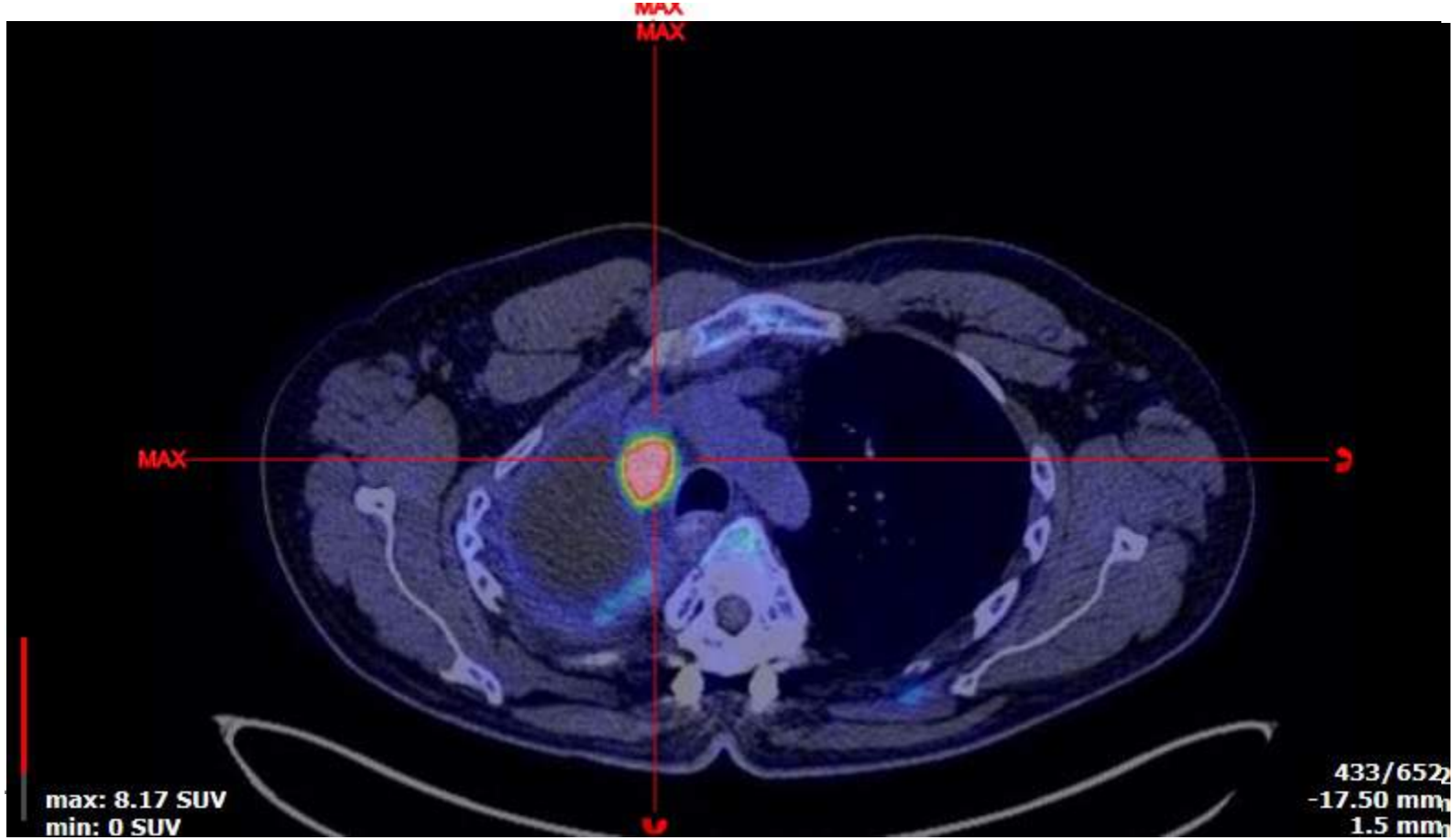

Généralités en imagerie moléculaire

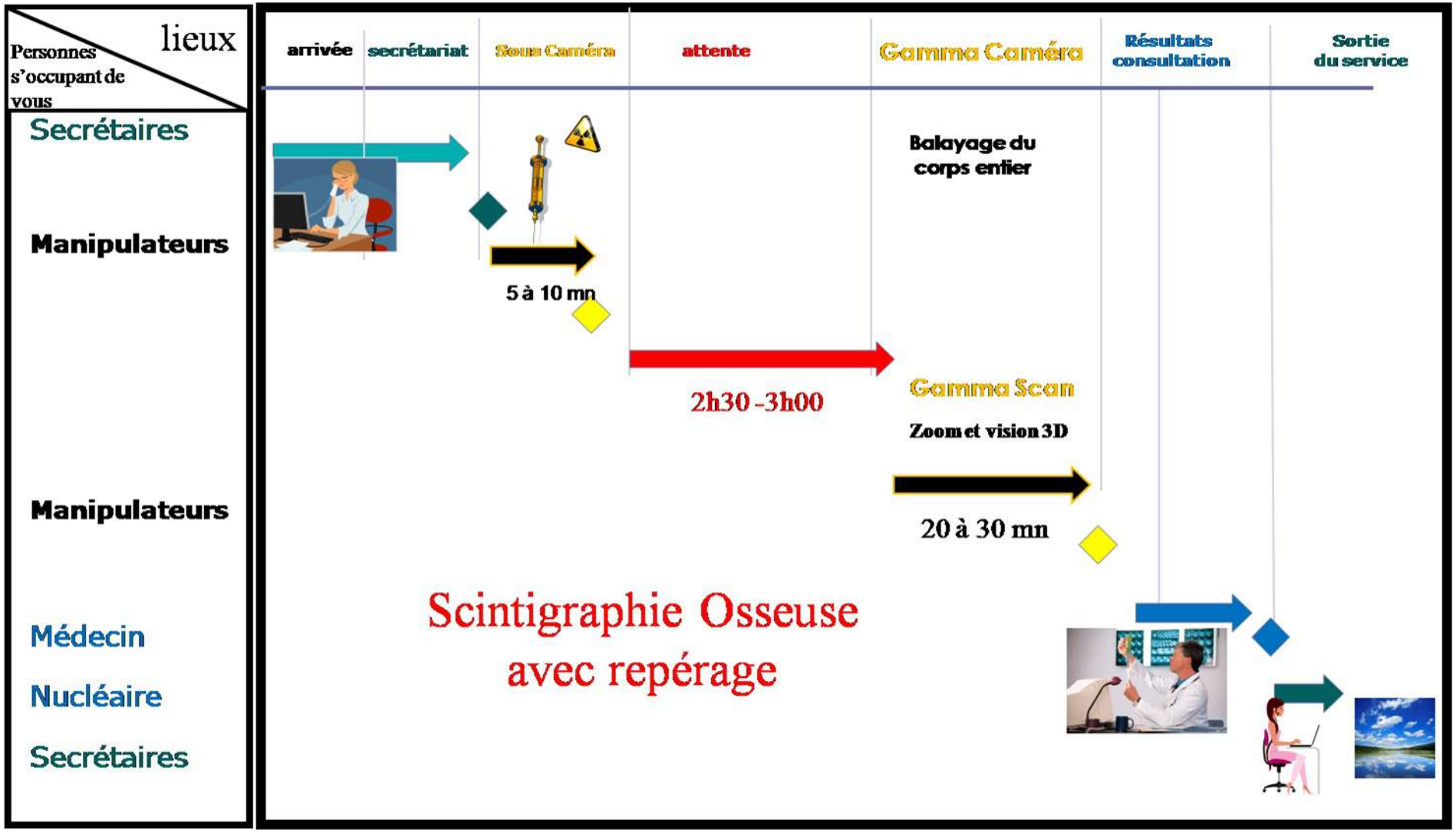

Généralités en imagerie moléculaire

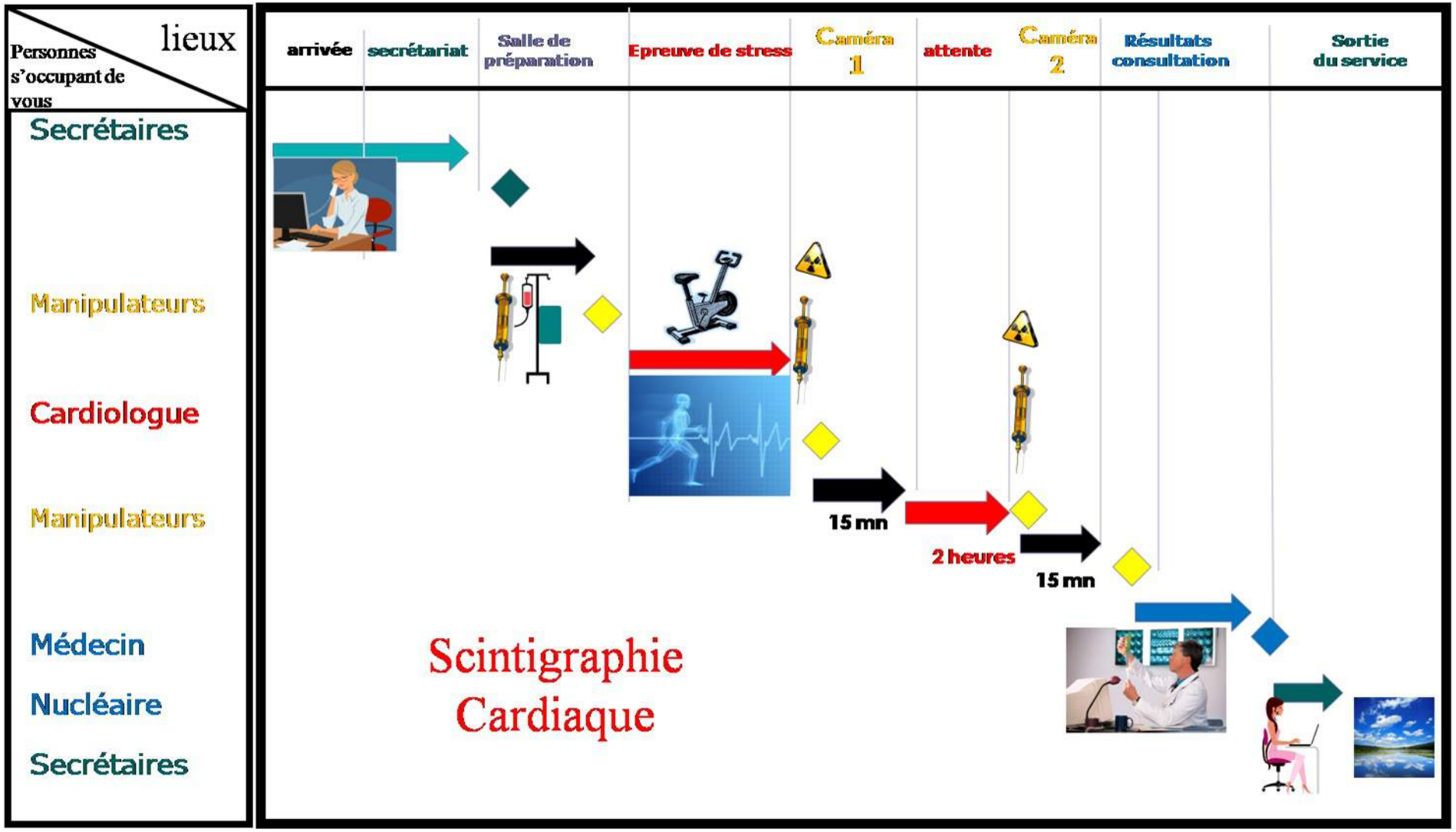

Scintigraphie conventionnelle : les caméras SPECT-CT

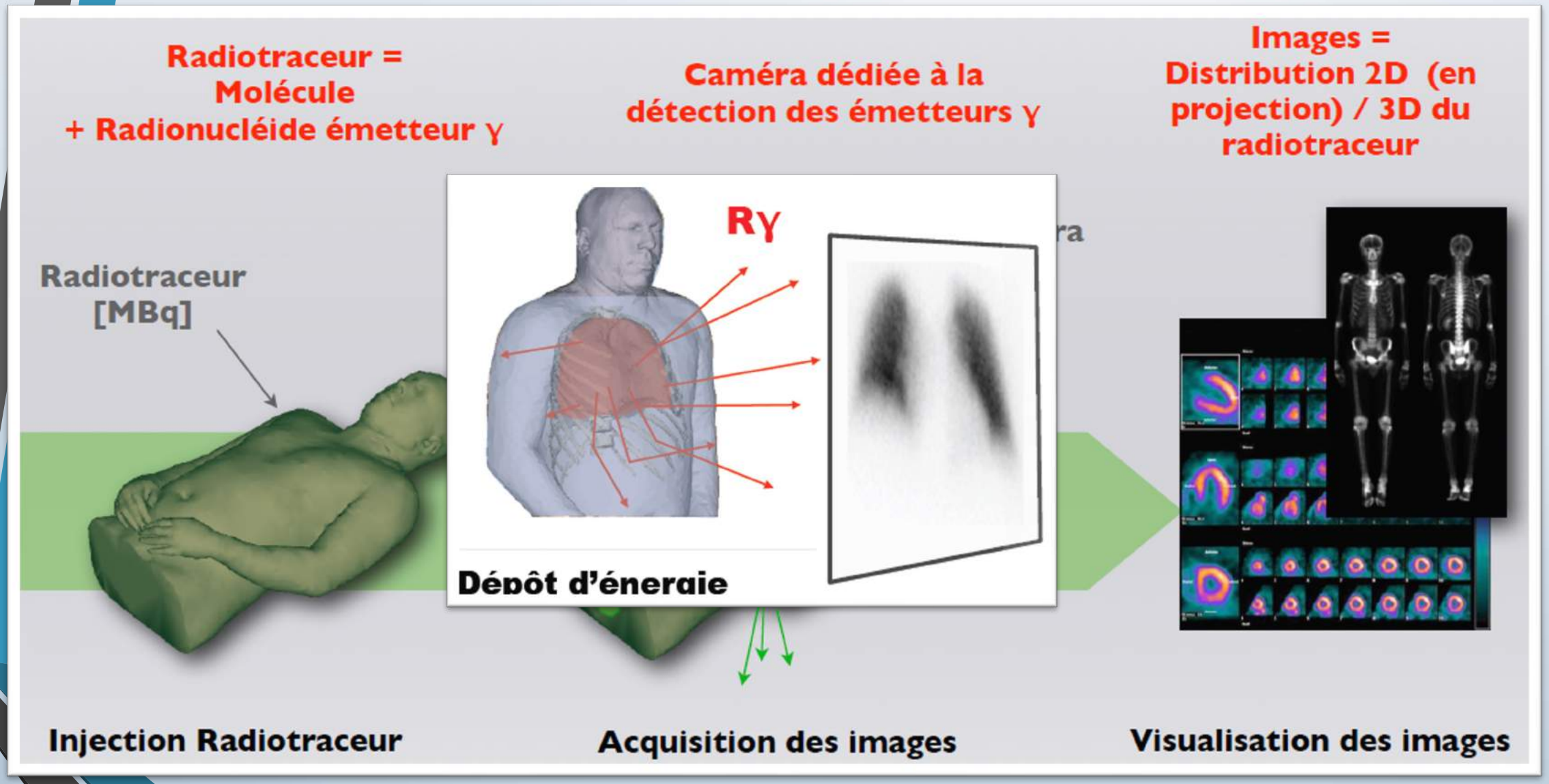
Radiotraceur =
Molécule
+ Radionucléide émetteur γ
Caméra dédiée à la
détection des émetteurs γ
Images =
Distribution 2D (en
projection) / 3D du
radiotraceur
Radiotraceur
[MBq]
Rγ
Dépôt d'énergie
Injection Radiotraceur
Acquisition des images
Visualisation des images

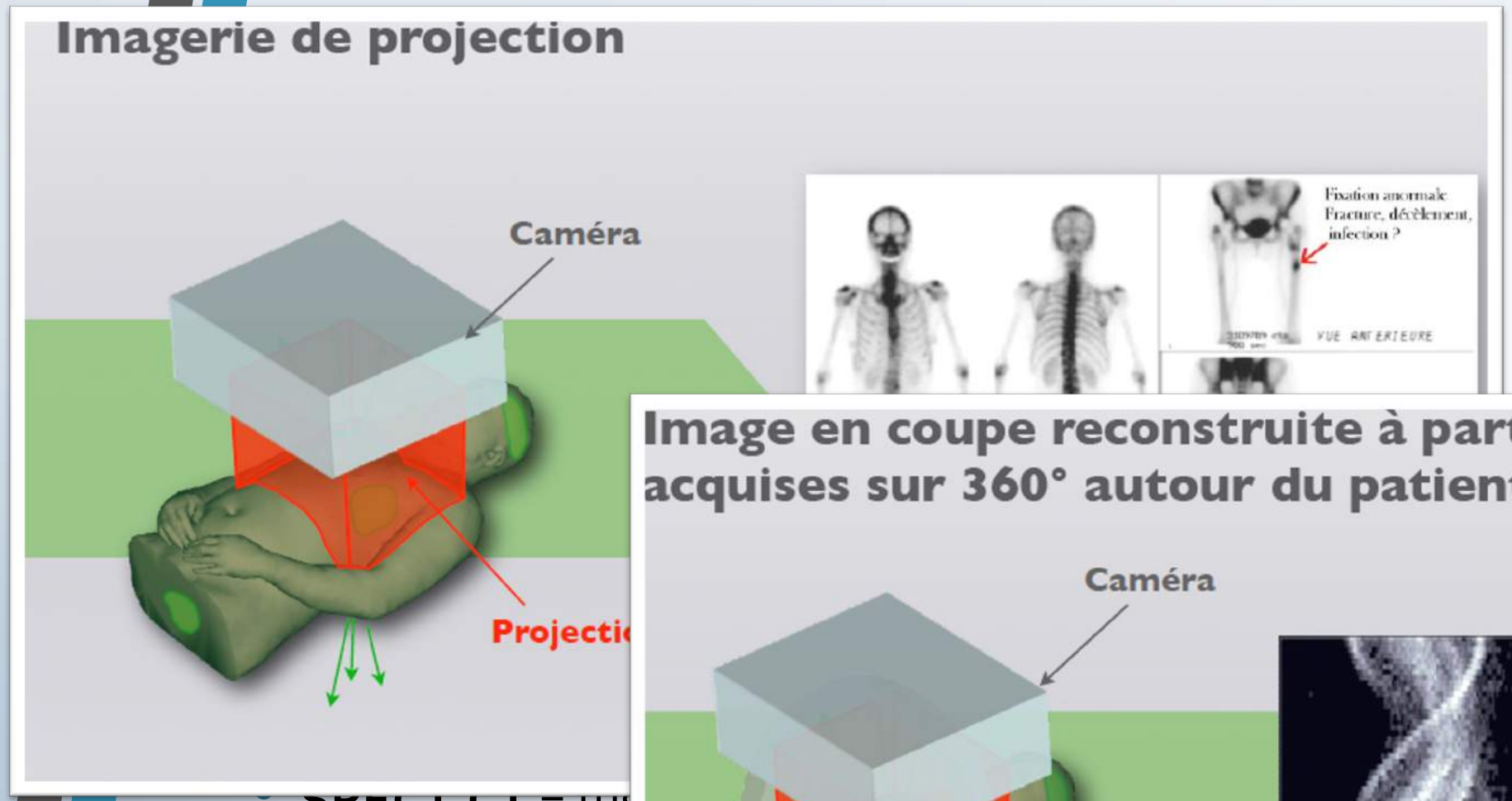

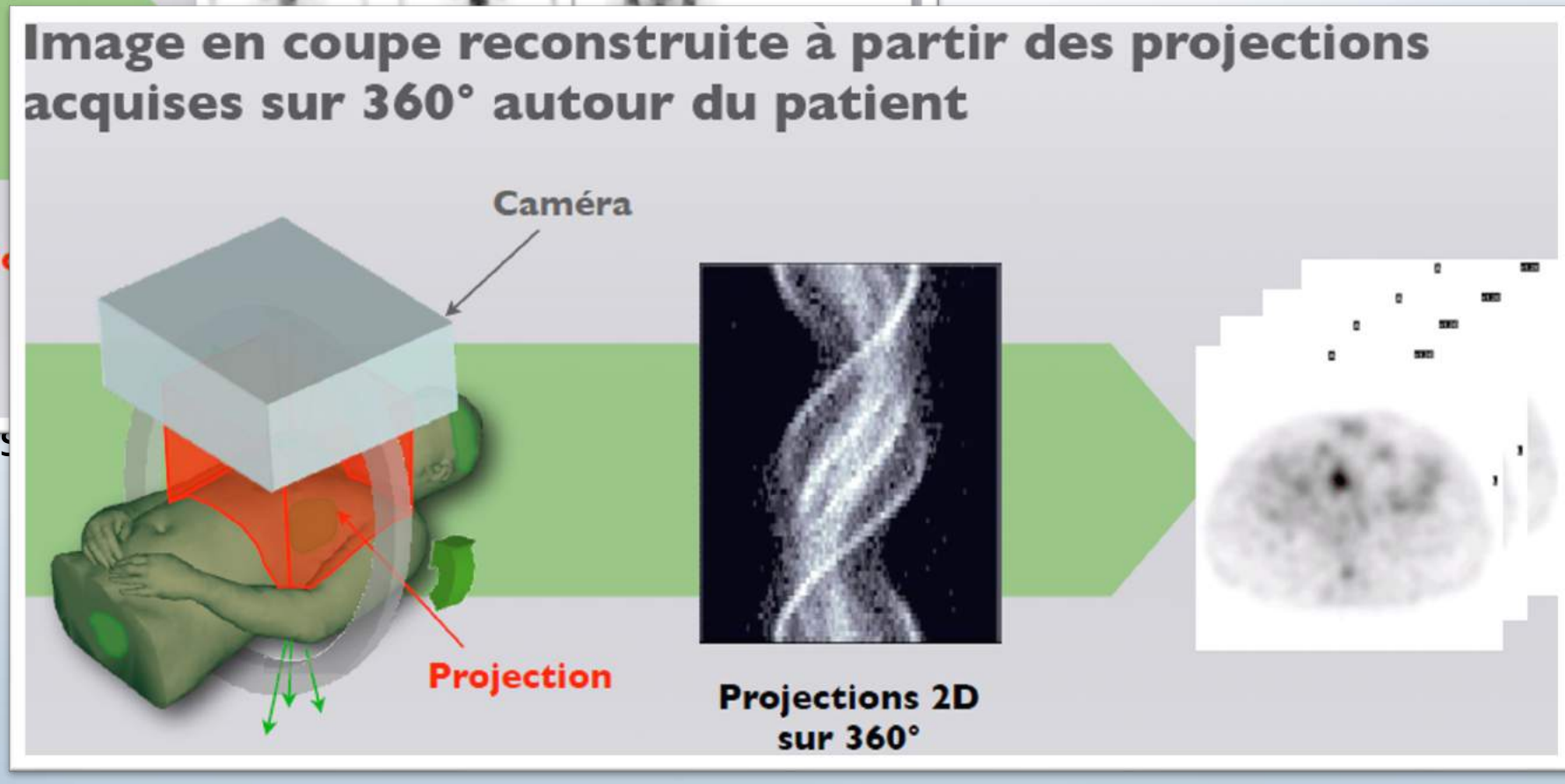

SPECT-CT = fus
l'atténuation +

Les radiotraceurs

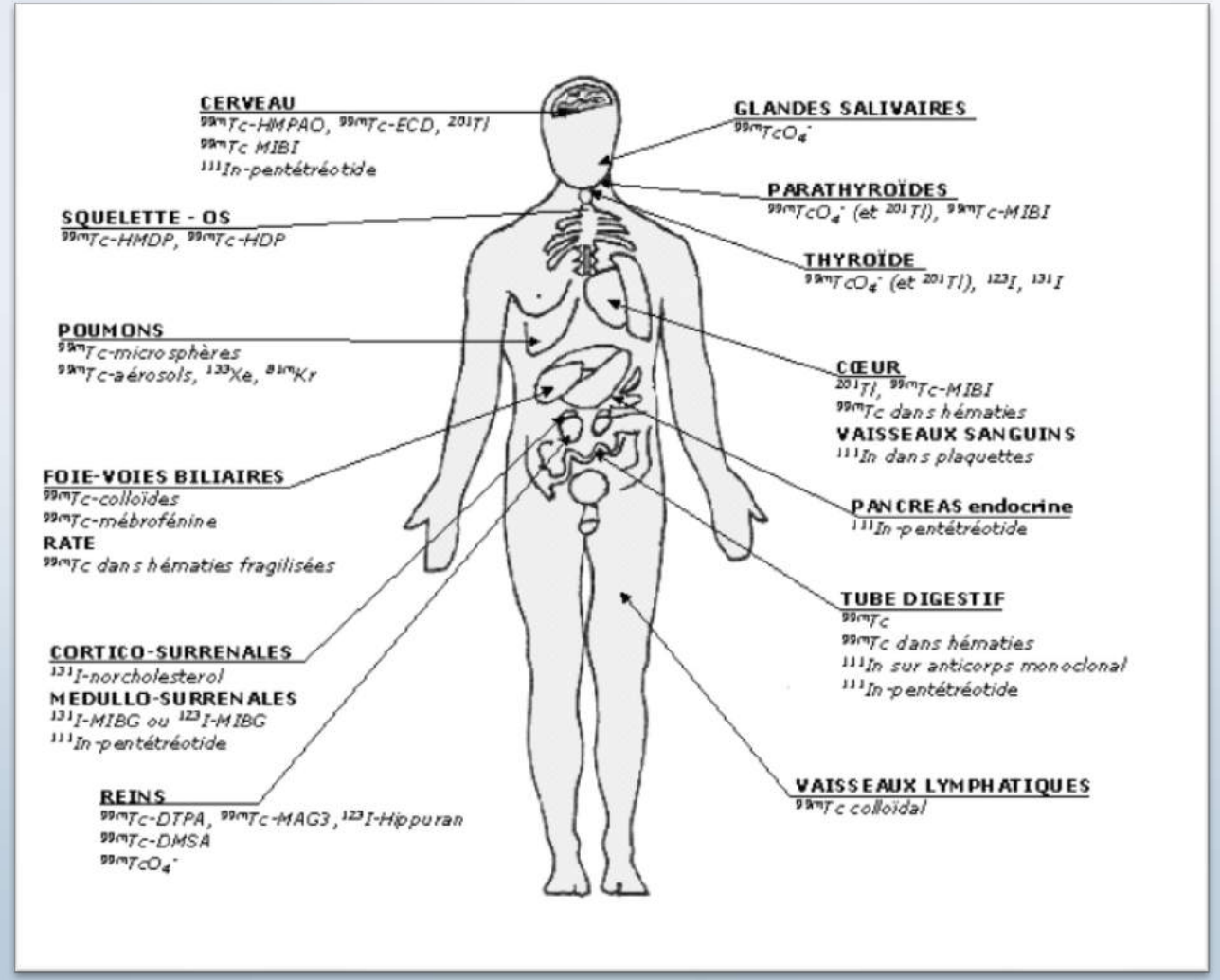

Scintigraphie osseuse

- Scintigraphie aux **diphosphonates** marqué au Tc99m
- **Reflet de l'ostéoformation et de l'activité proliférative**
- Très bonne sensibilité, spécificité médiocre mais nettement améliorée par la **SPECT-CT** et **l'interrogatoire** +++ ➔ demande précise
- **Indications larges**, examen de débrouillage : oncologie, rhumato, infections, traumato, ortho, pédia, syndrome douloureux inexpliqué, cardio (amylose), etc…

Algodystrphie

Descellement

Extension prostate

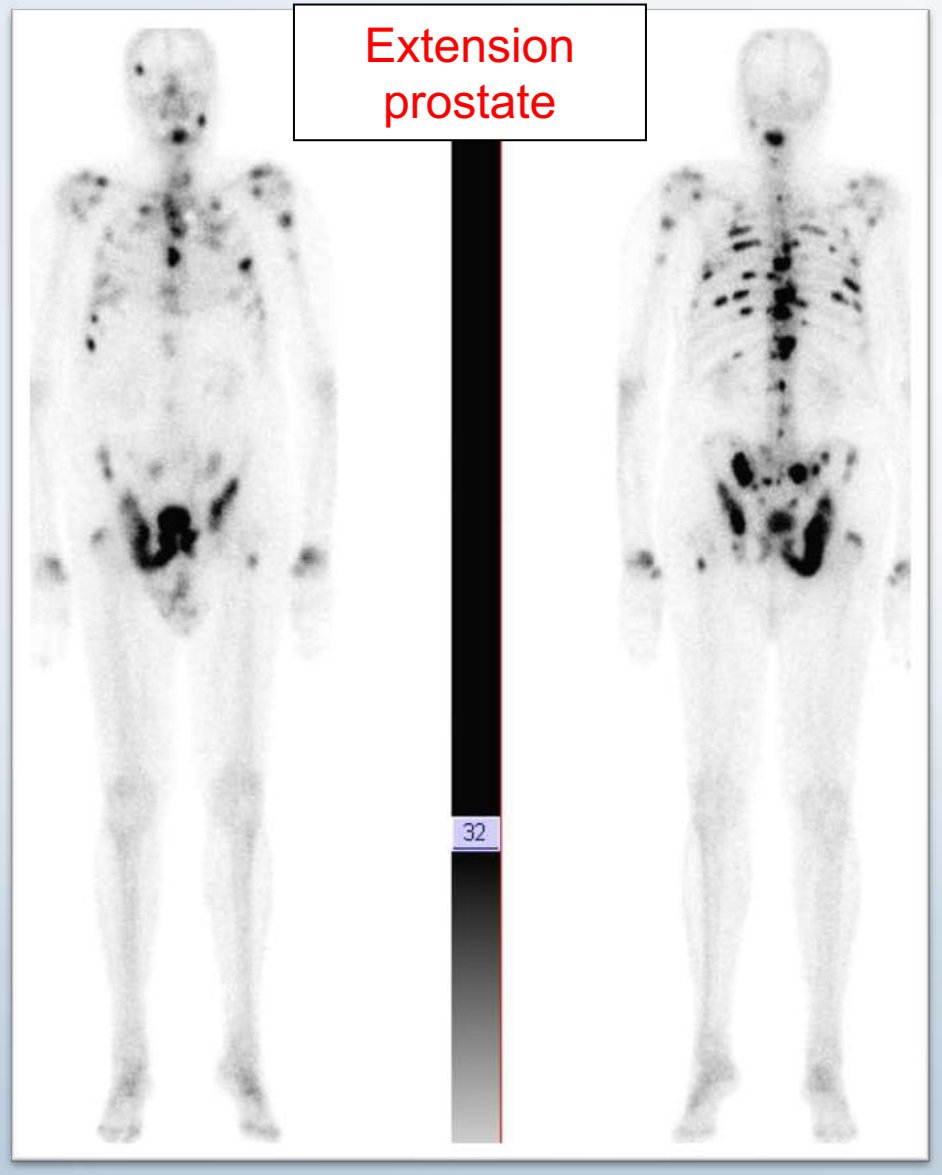

Ostéochondrite

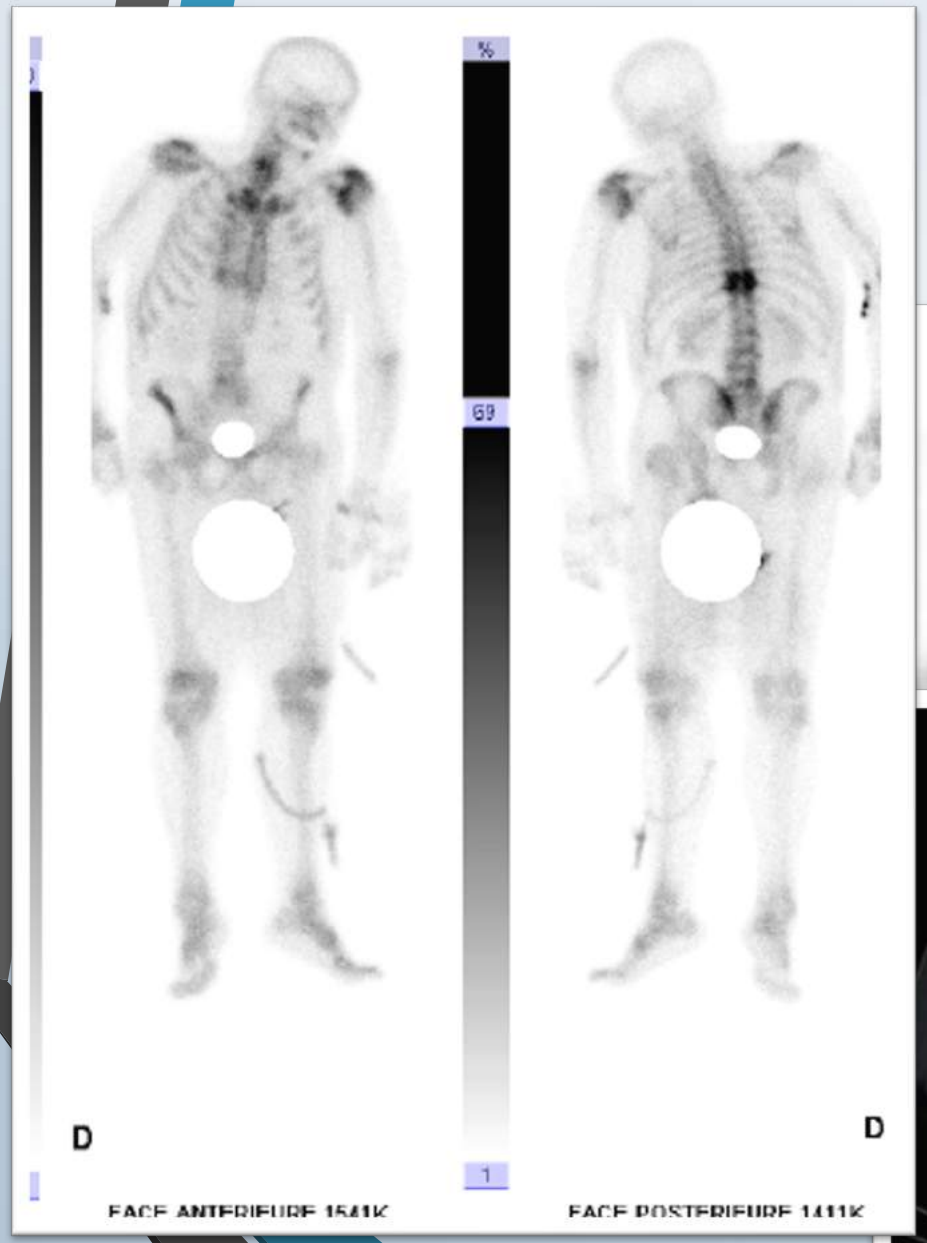
%
69
1
D
D
FACE ANTERIEURE 1541K
FACE POSTERIEURE 1411K

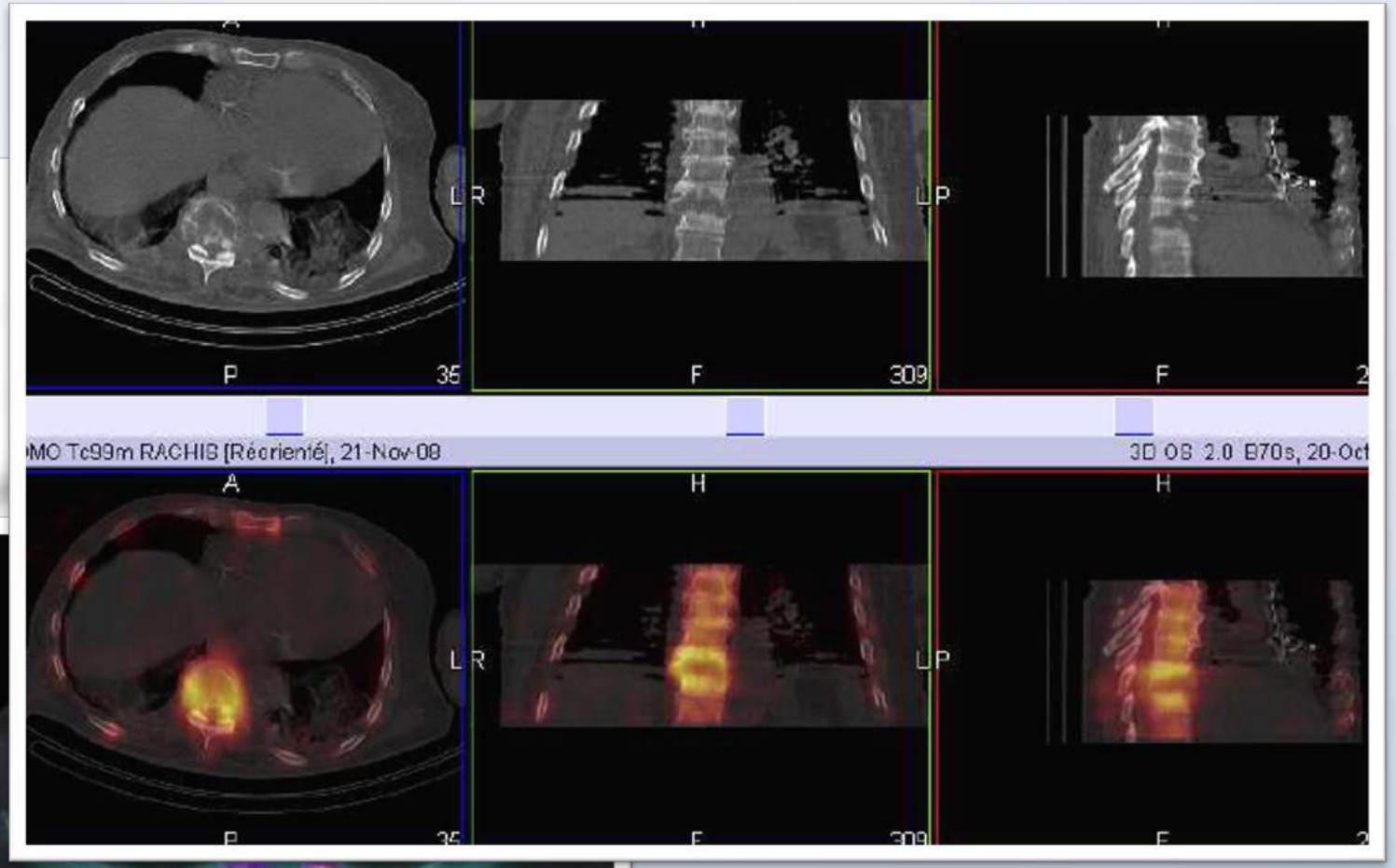
L R
L P
P
35
F
309
F
MO Tc99m RACHIS [Réorienté], 21-Nov-08
3D OS 2.0 B70s, 20-Oct
A
H
H
L R
L P

Les limites de la SO

- Hyperfixations inconstantes : **méta ostéolytiques pures** (myélome, thyroïde, rein…)
- Résolution spatiale : **lésions < 1cm**

➔ préférer le **TEP scan**

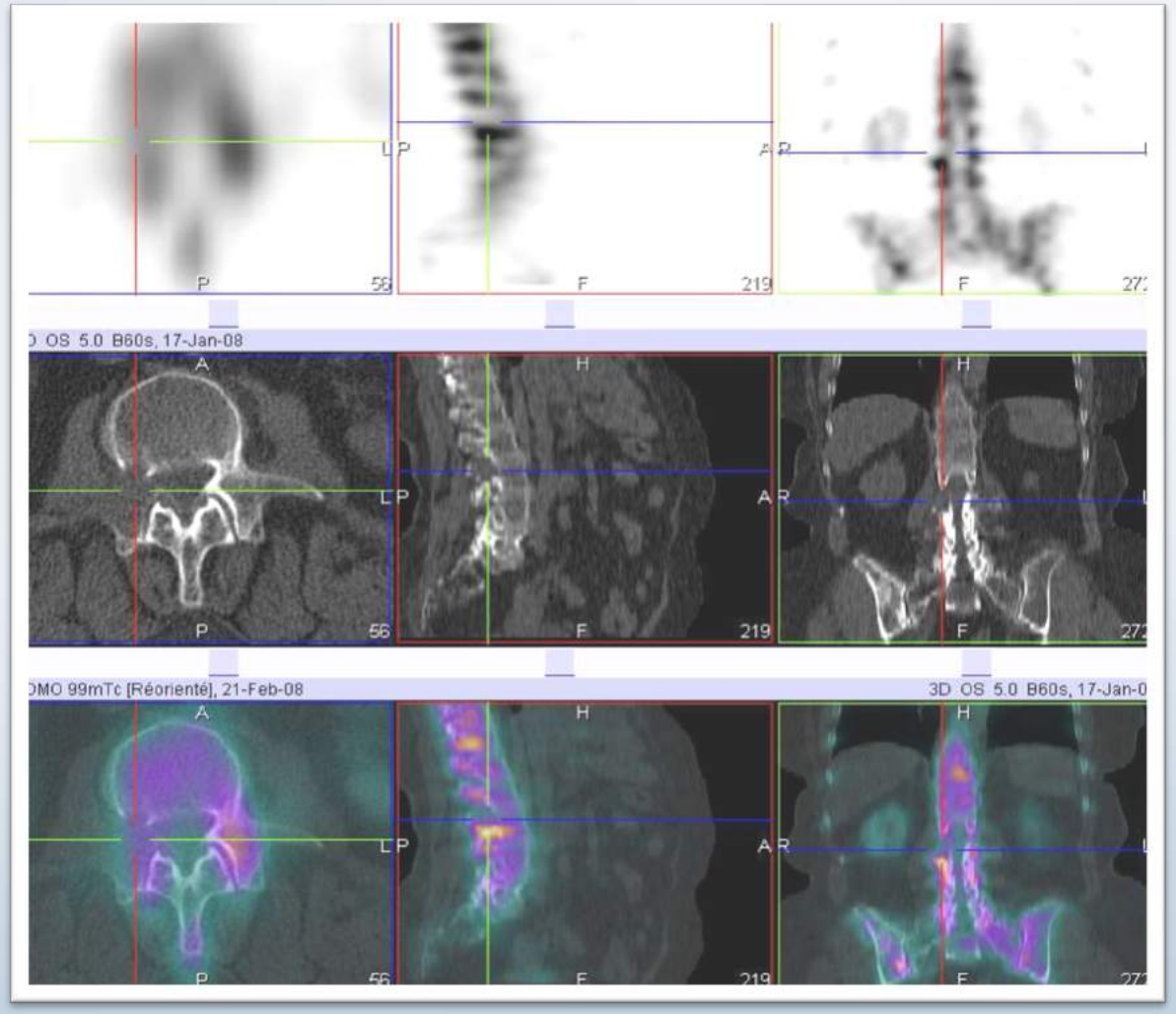
OS 5.0 B60s, 17-Jan-08
OMO 99mTc [Réorienté], 21-Feb-08
3D OS 5.0 B60s, 17-Jan-0

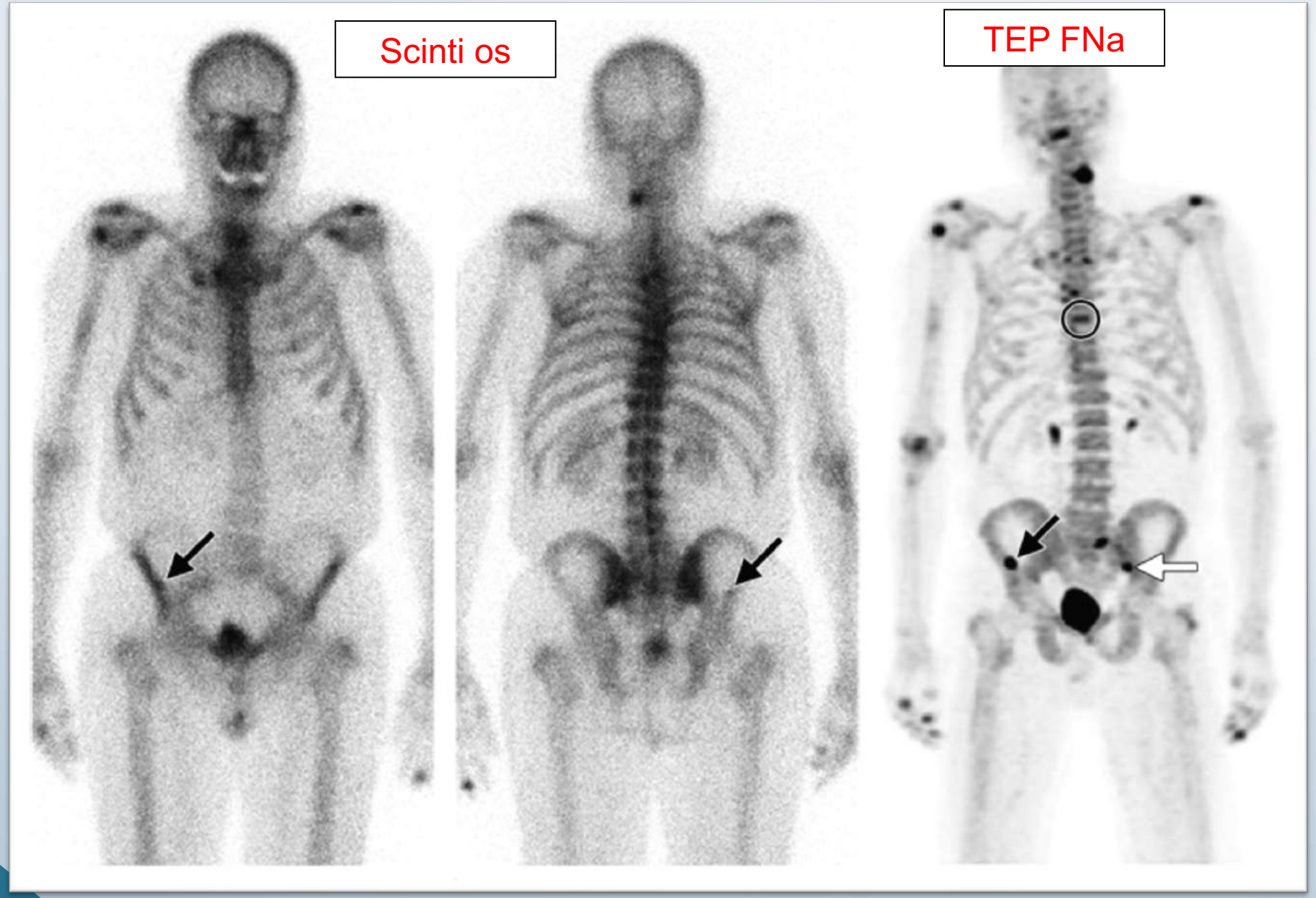
Scinti os
TEP FNa

Scintigraphie thyroïdienne

- Exploration de la fonction thyroidienne : ^{123}I ou ^{99m}Tc
- Confrontée aux données **cliniques, biologiques et échographiques+++**
- **Indications :** Hyperthyroïdie, TSH fluctuante en limite basse, nodules >1cm et euthyroïdie (guide la cytoponction)
- **Non indications** : goitre simple, nodules <1cm, hypothyroidies (sauf si bilan étiologique négatif)

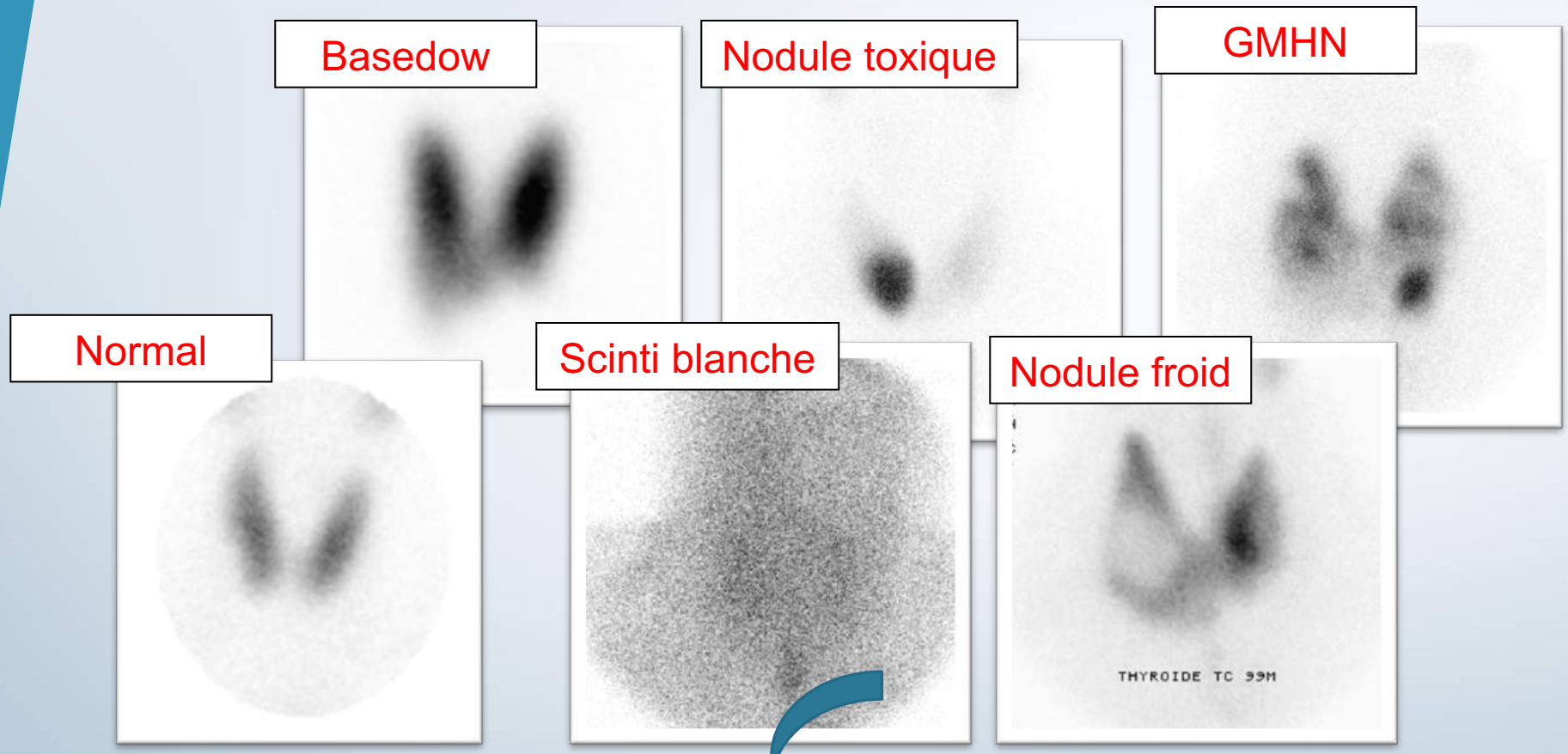

Surcharge iodée : TDM injecté < 3mois, cordarone++
Thyroidite : De Quervain, post-partum

Scintigraphie pulmonaire

- Exploration conjointe de 2 fonctions : ventilation et perfusion (plusieurs traceurs possibles)
- EP= défect perfusionnel strict
- Indications :
  - Diagnostic/élimination d'EP
  - Evaluation séquelles EP En fin de traitement
  - bilan préopératoire/pré greffe
  - bilan étiologique d'HTAP

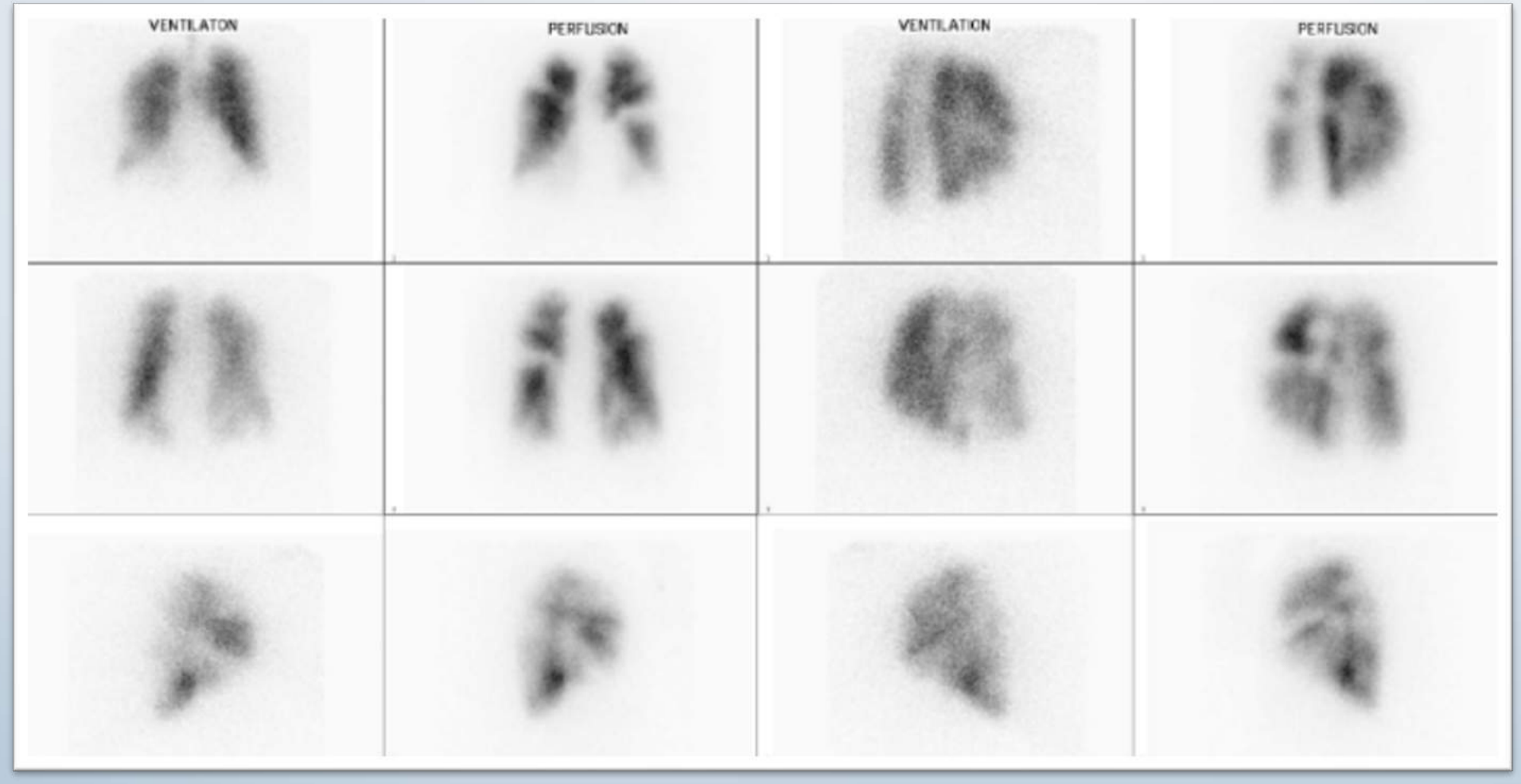
VENTILATON
PERFUSION
VENTILATION
PERFUSION

Autres scintigraphies

Parathyroïdes

- Hyperplasie et adénome des parathyroïdes

Octreoscan

- Imagerie des récepteurs de la SMS

➔ extension et récidive des TNE

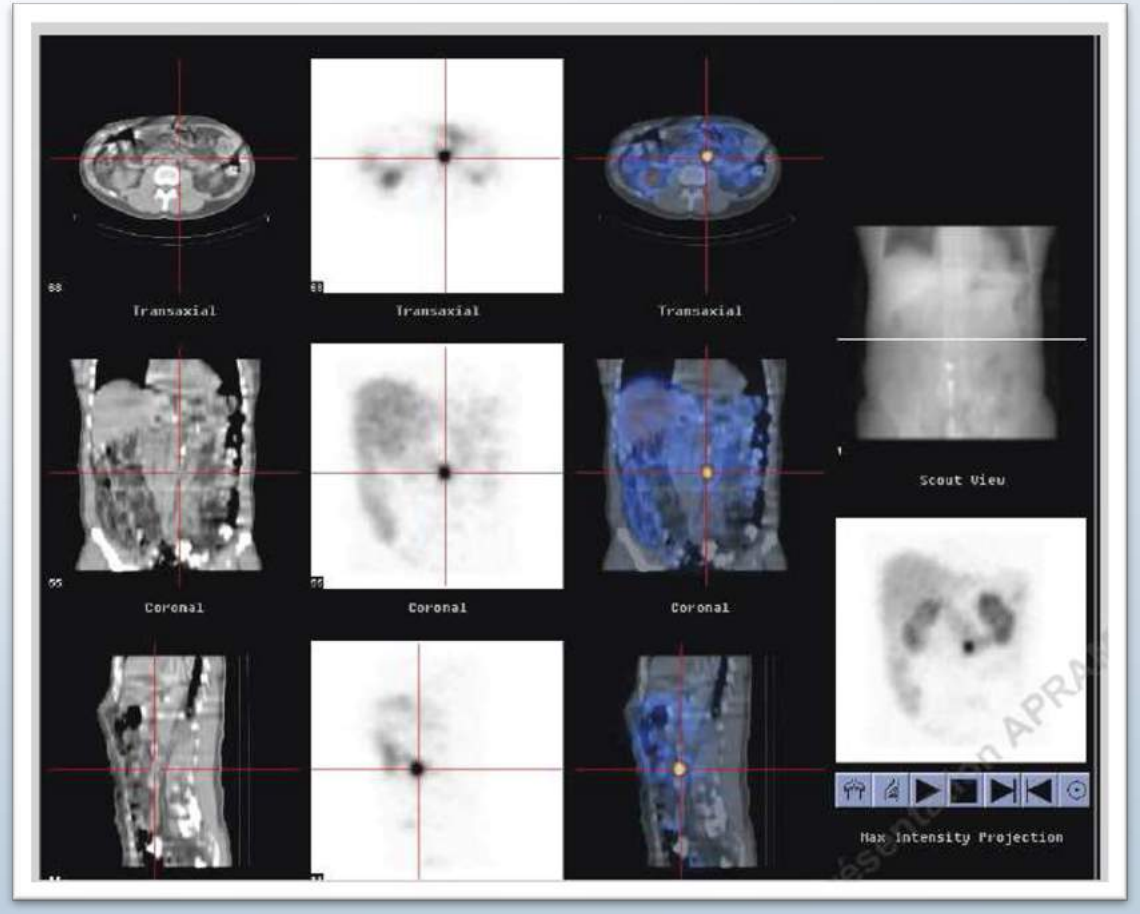

Leucocytes marqués

- Foyers infectieux : osseux++

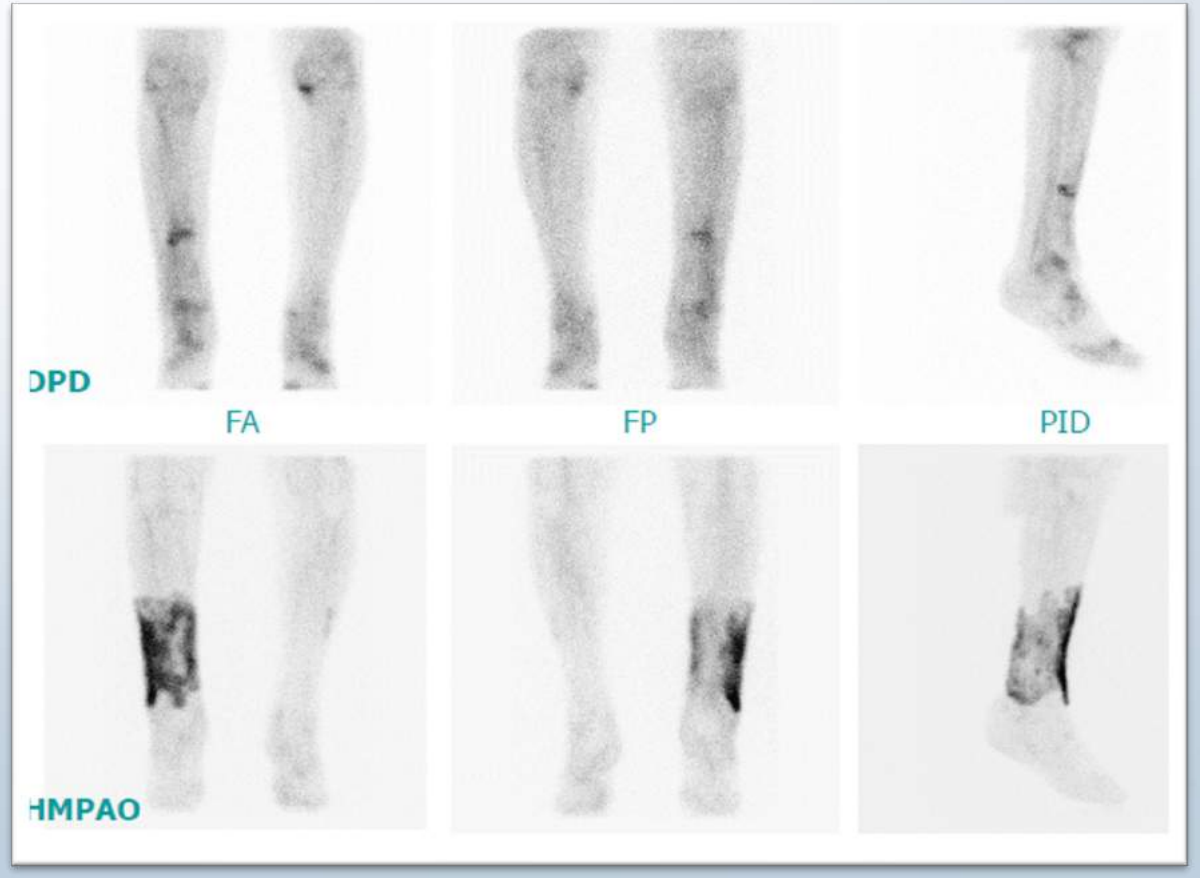

FEVG isotopique

- Calcul de la FEVG (ETT difficile)

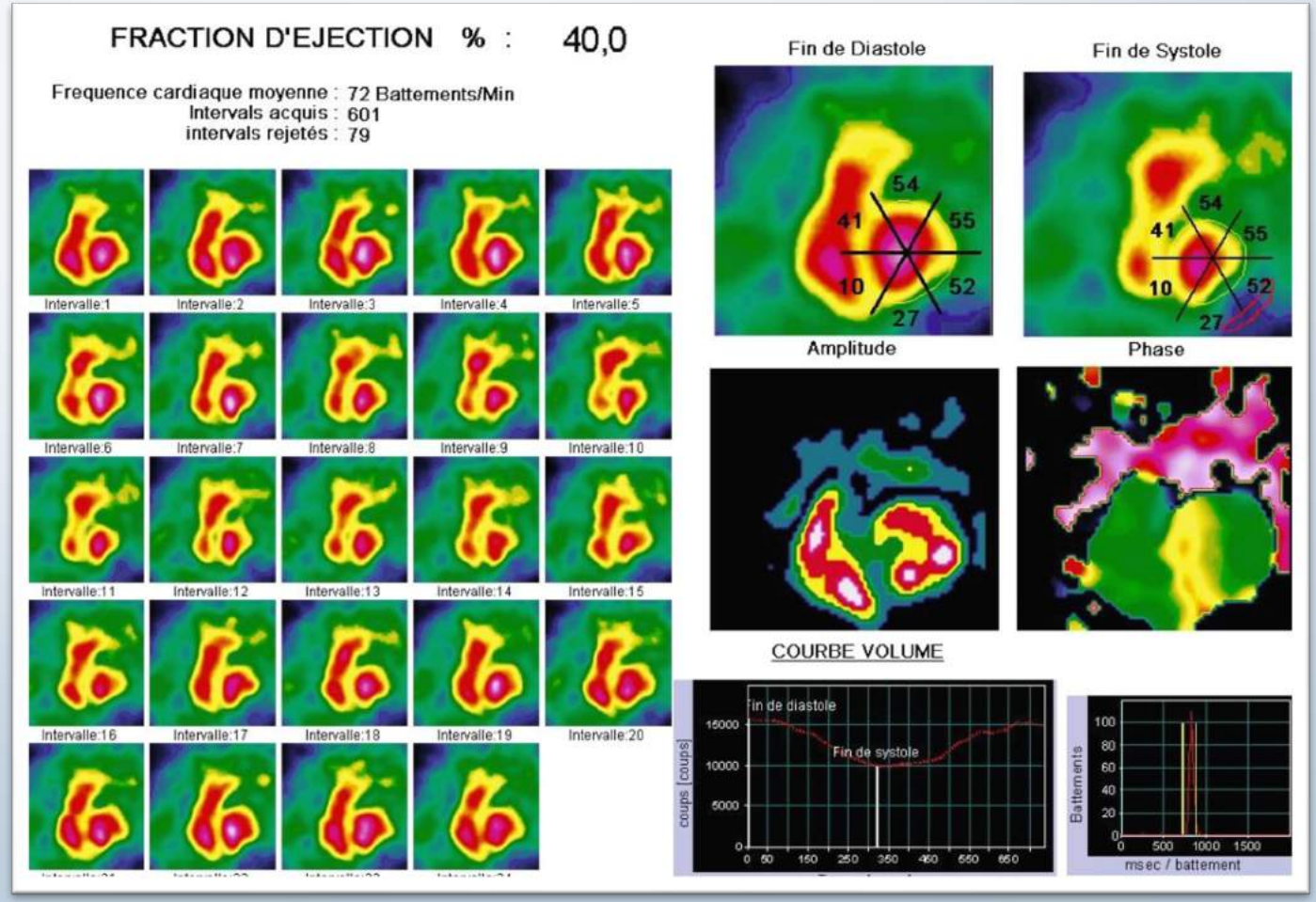

Scintigraphies rénales

- DTPA/MAG-3 : captation, fonction et drainage rénal

➔ Syndrome de jonction

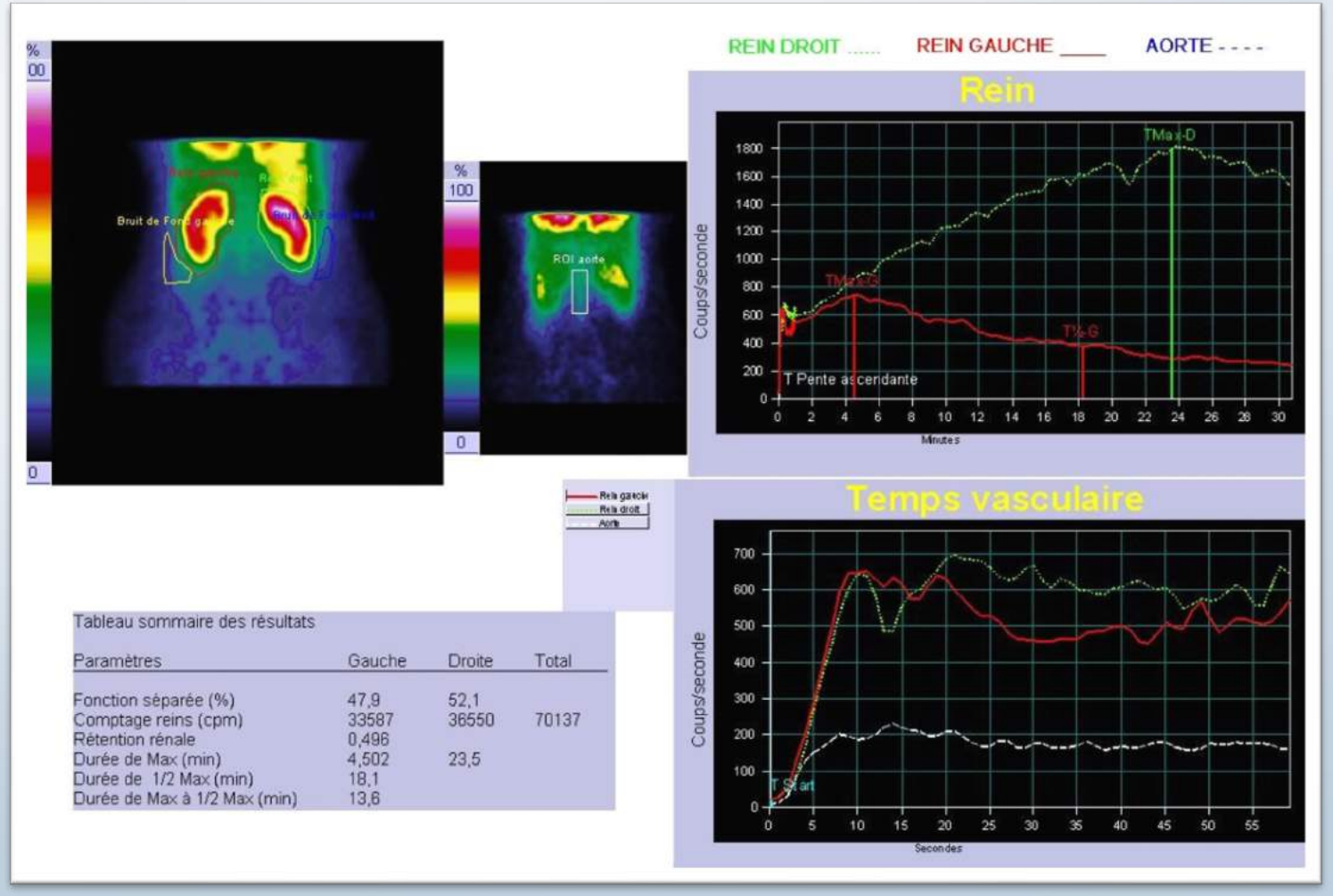

Scintigraphies rénales

- DMSA : fonction rénale et homogénéité corticale

➔ Fonctions rénales relatives et séquelles de pyélonéphrites

Et d'autres…

- Multiples examens
- Multiples indications

➔ **Ne pas hésiter à demander un avis MN**

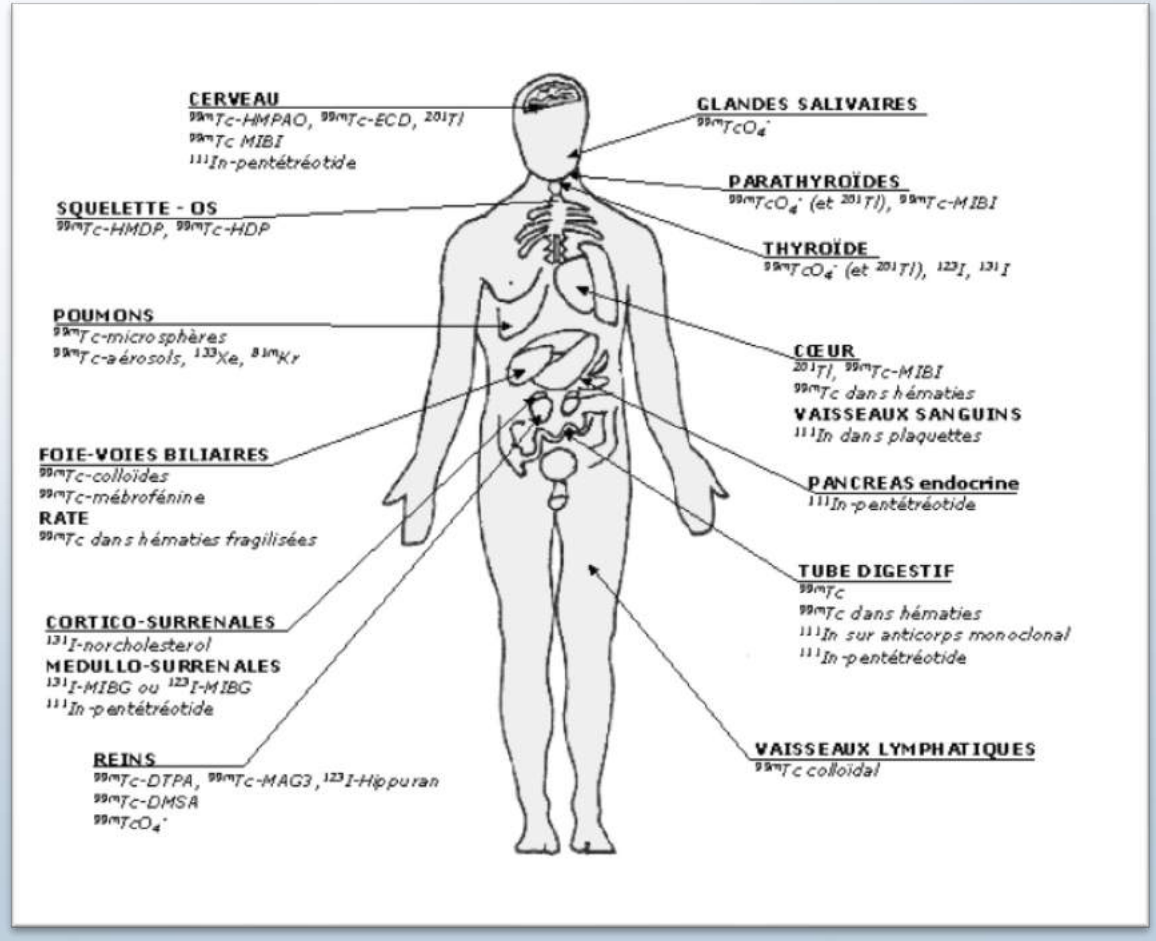

CZT Cardiologie nucléaire

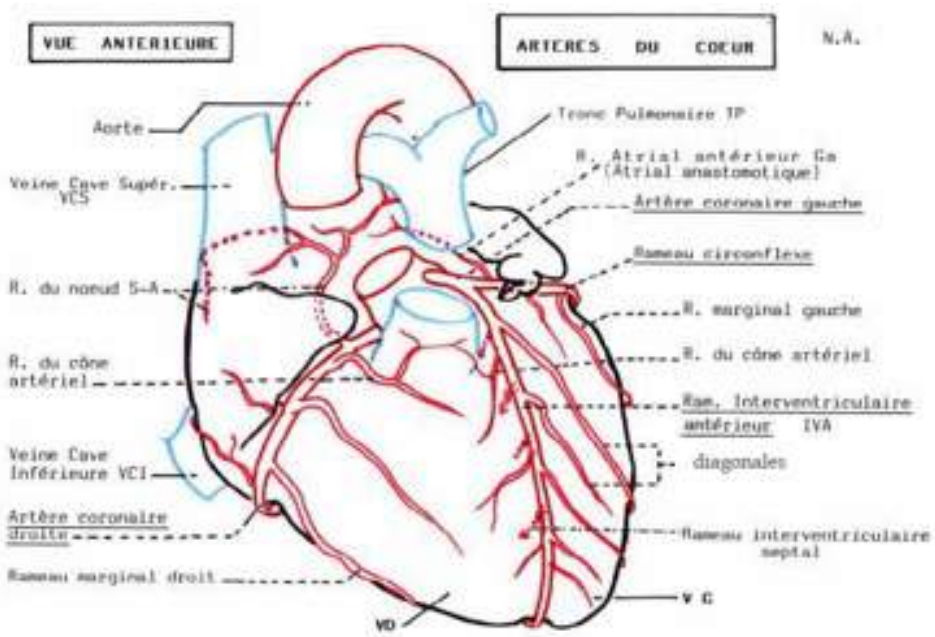

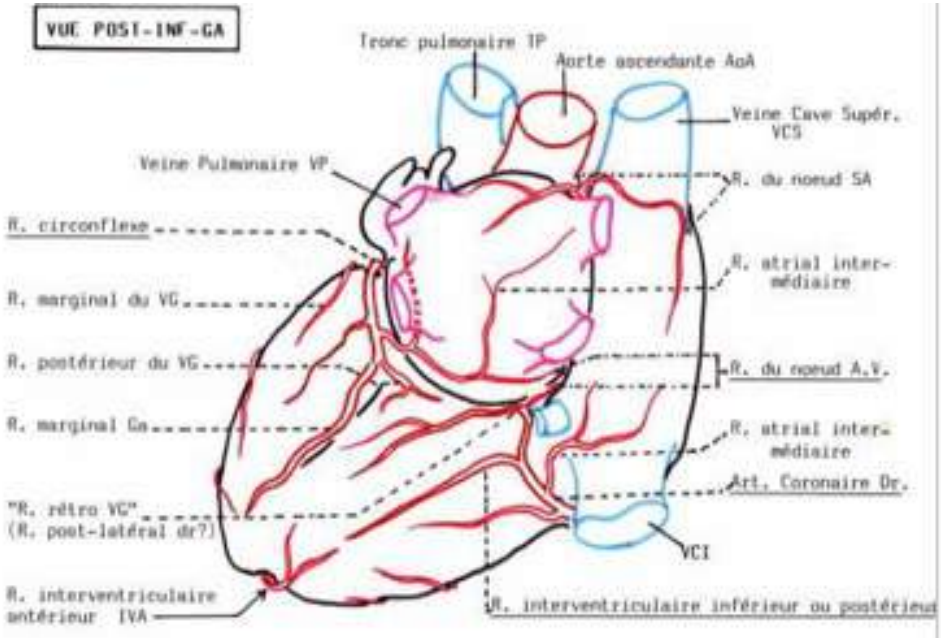

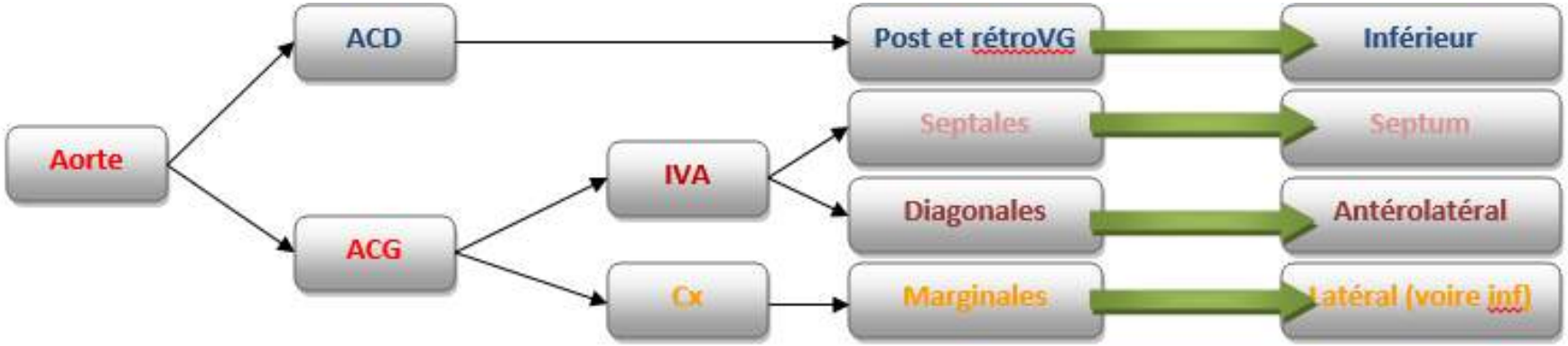

CZT Cardiologie nucléaire

Plaque athéromateuse, Sténose coronarienne, circulation collatérale

Conséquence : ischémie puis nécrose

Cascade ischémique :

hétérogénéité de flux (scintigraphie de perfusion)

anomalies métaboliques

dysfonction ventriculaire (écho de stress, IRM)

modification courants ioniques (ECG)

stimulation nerveuse (douleur) +/-Diabétique

CZT Cardiologie nucléaire

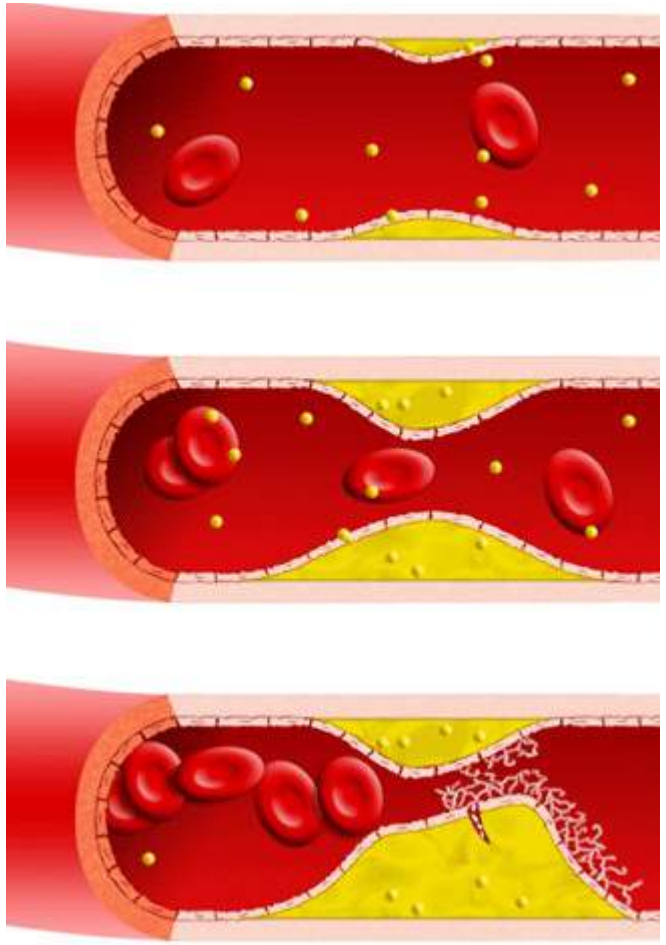

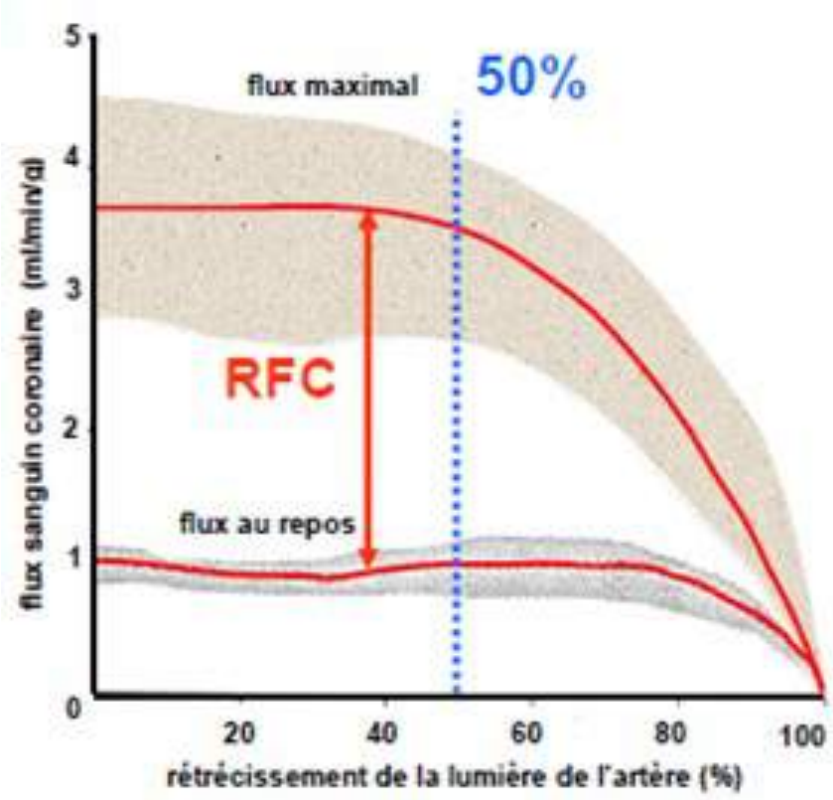

$D \approx \pi \cdot r^4$

CZT Cardiologie nucléaire

Les traceurs permettent de suivre le flux sanguin coronaire régional

On étudie la perfusion myocardique et non pas l'état des coronaires

CZT Cardiologie nucléaire

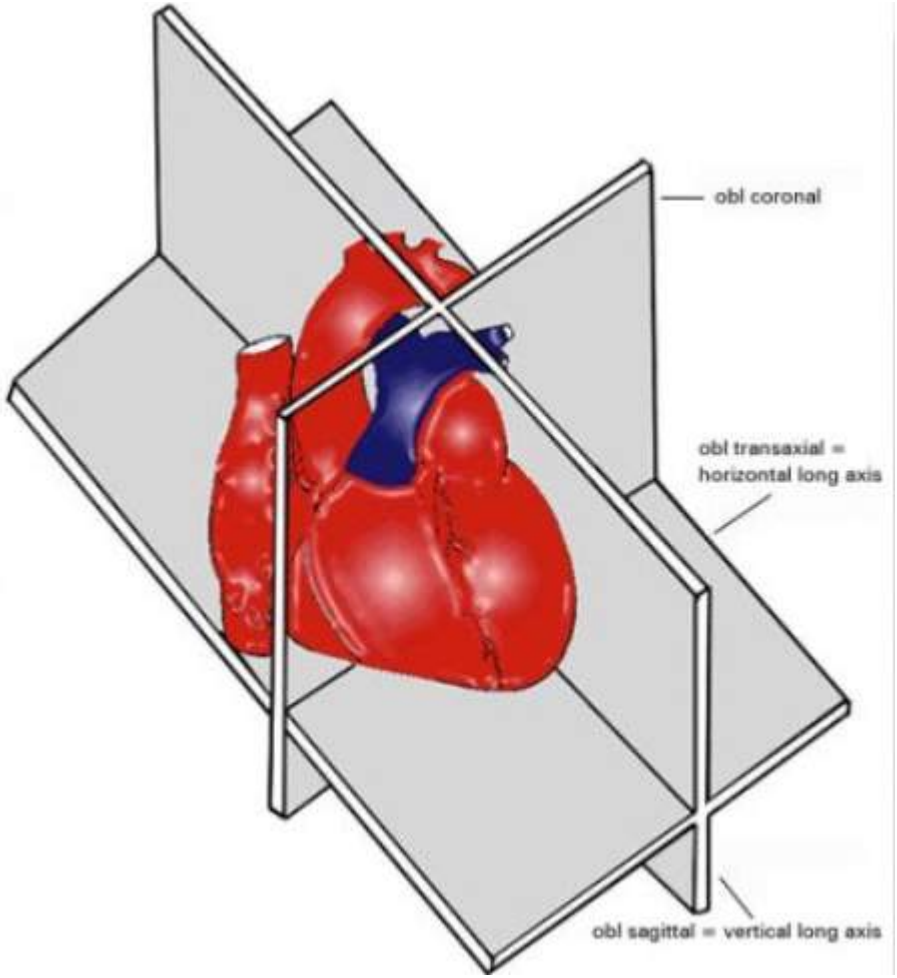

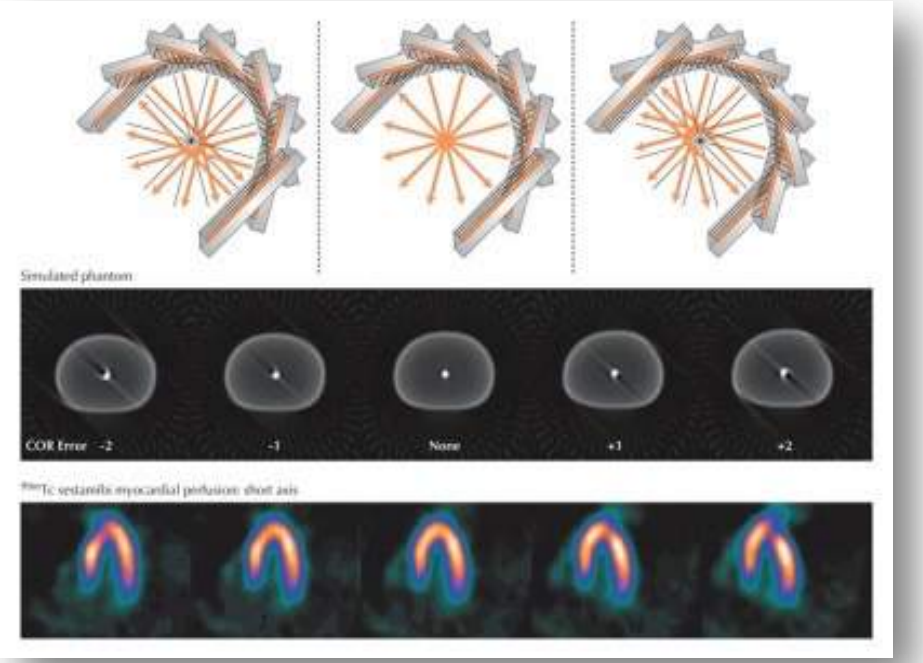

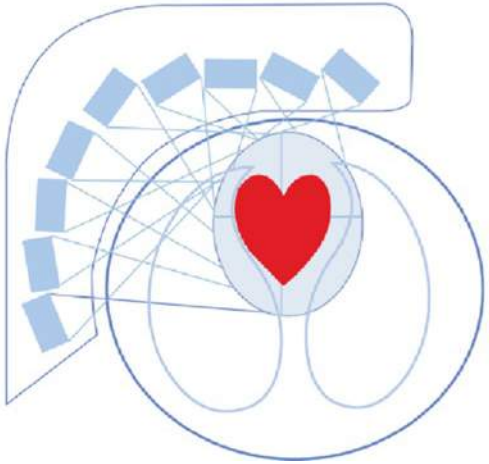

CZT Cardiologie nucléaire

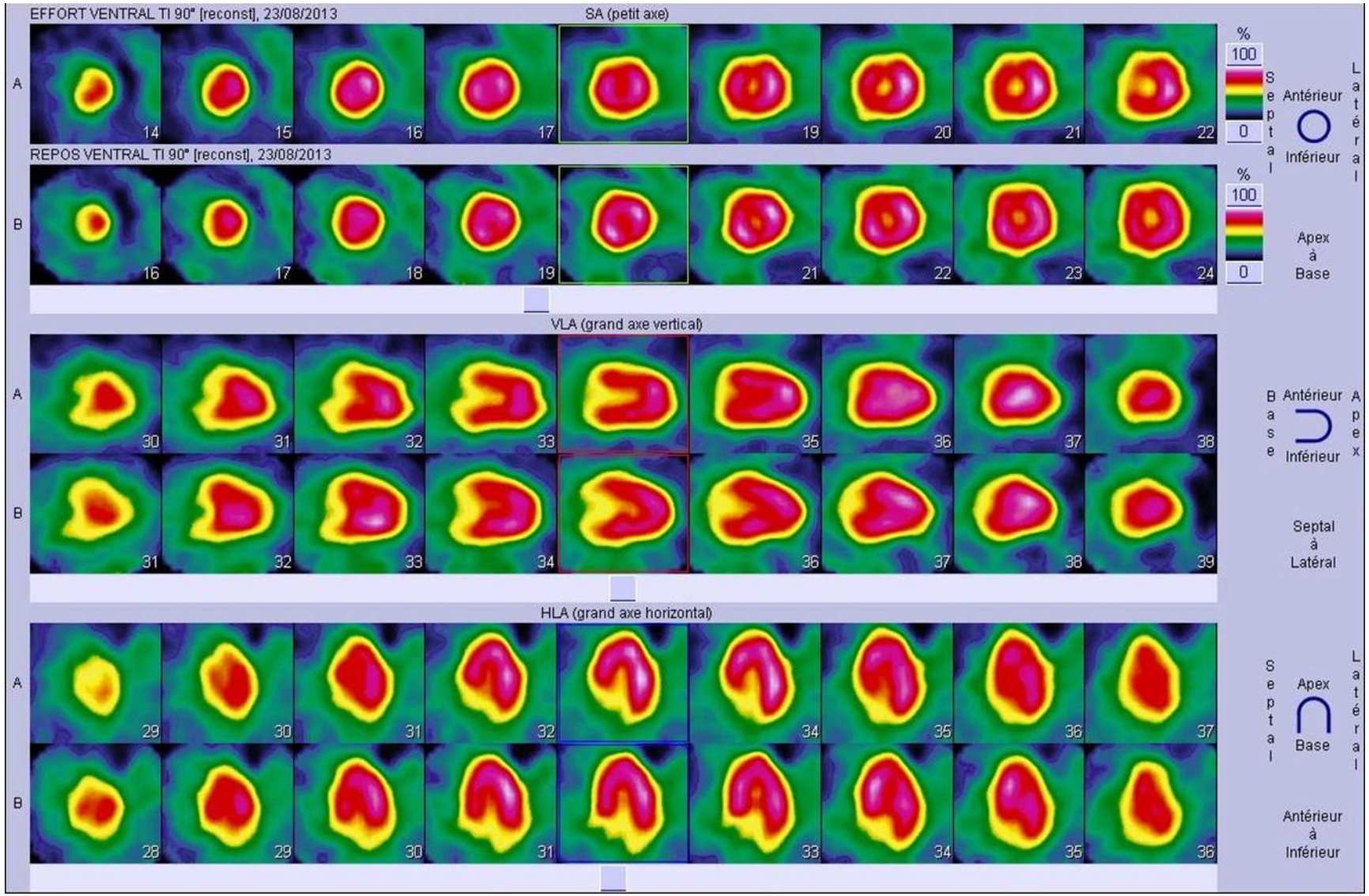

CZT Cardiologie nucléaire

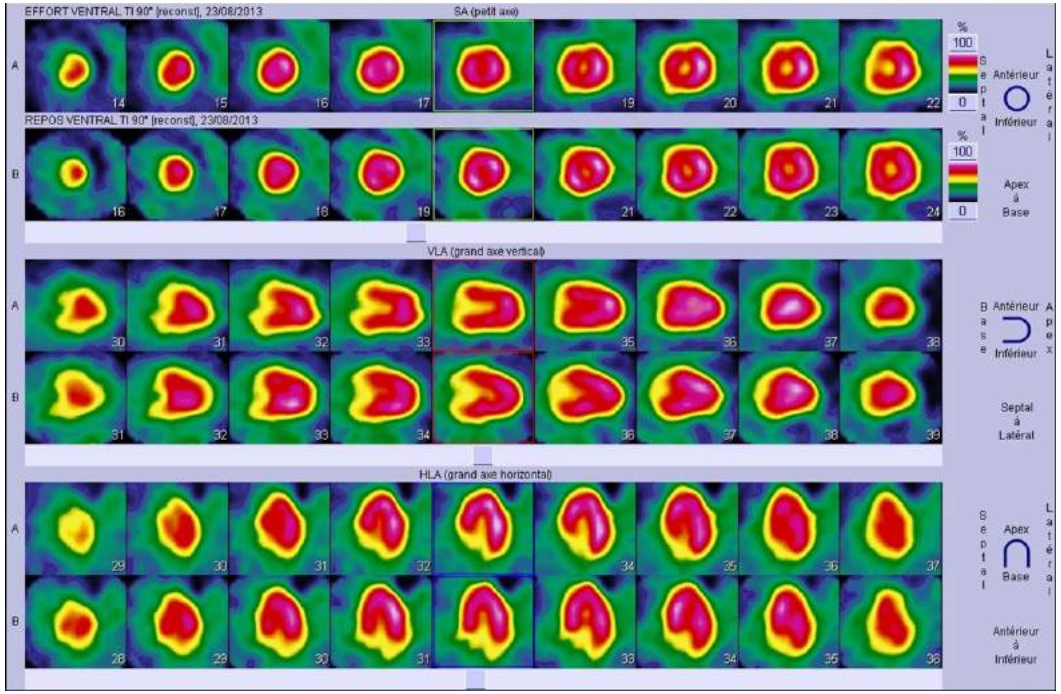

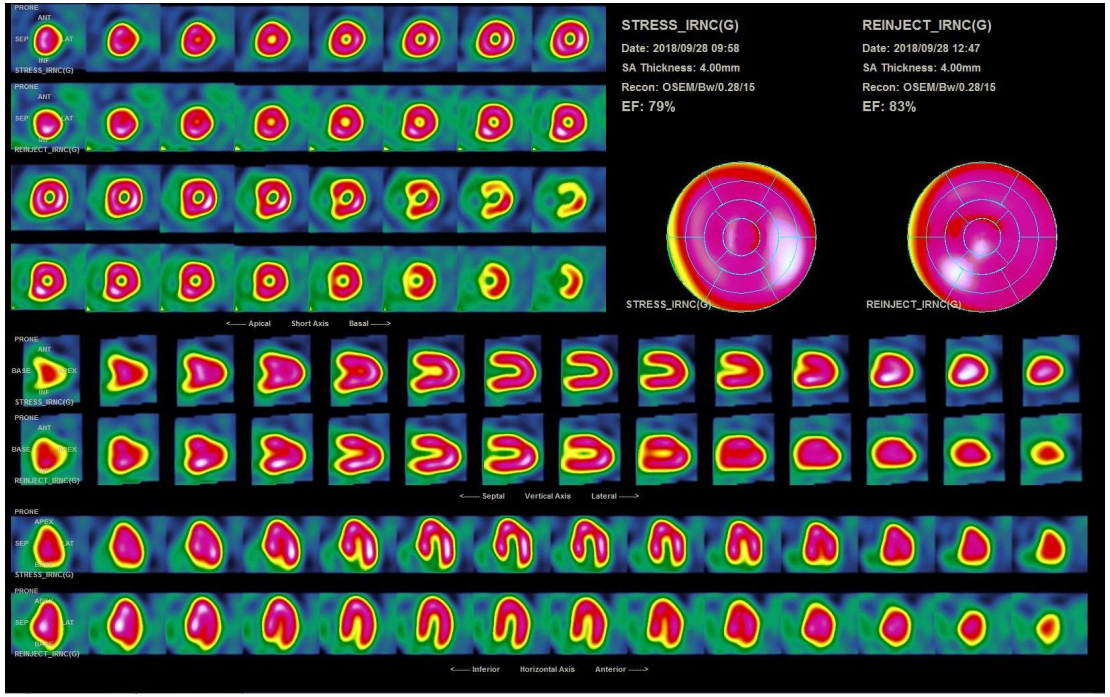

CZT Cardiologie nucléaire

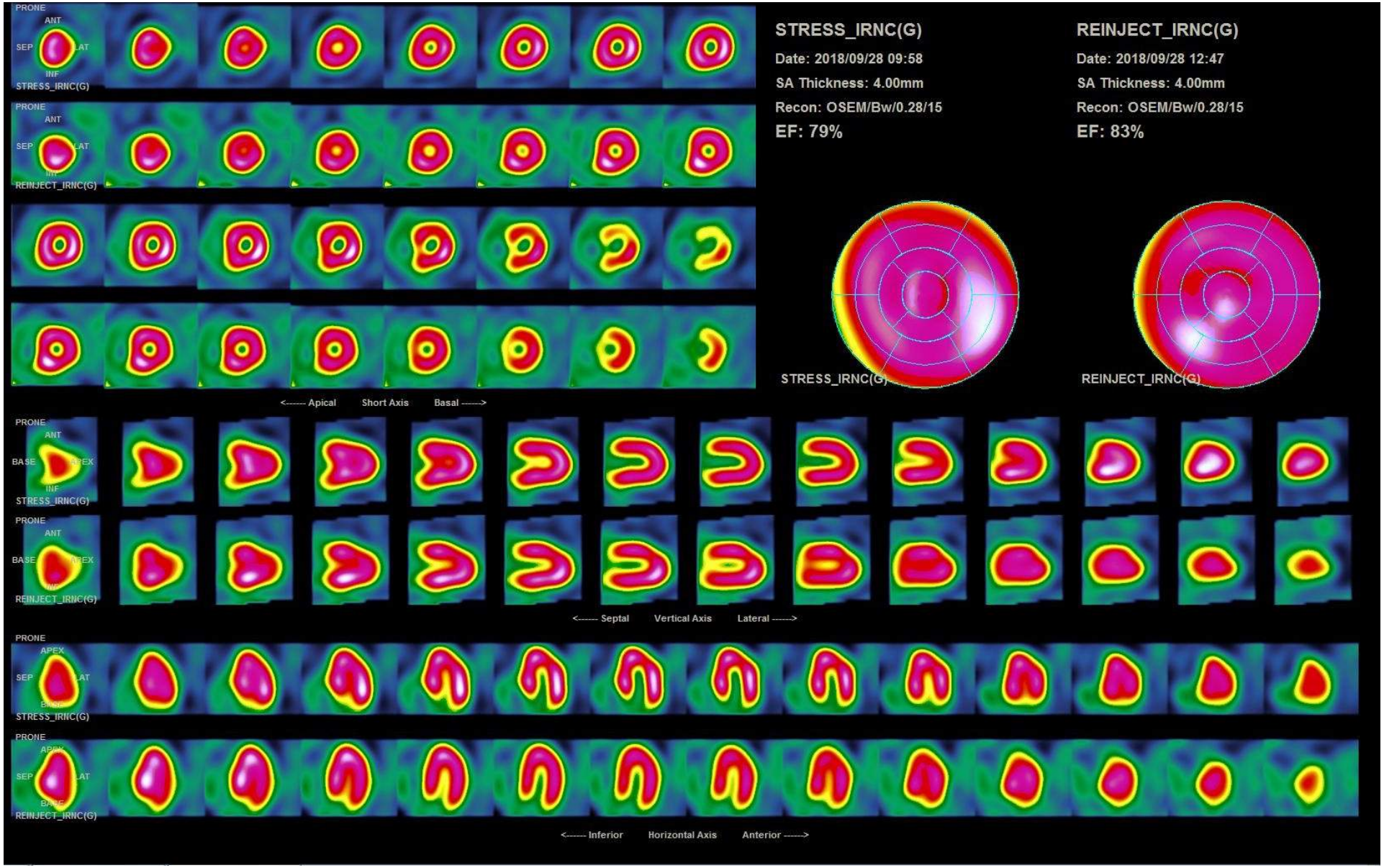

CZT Cardiologie nucléaire

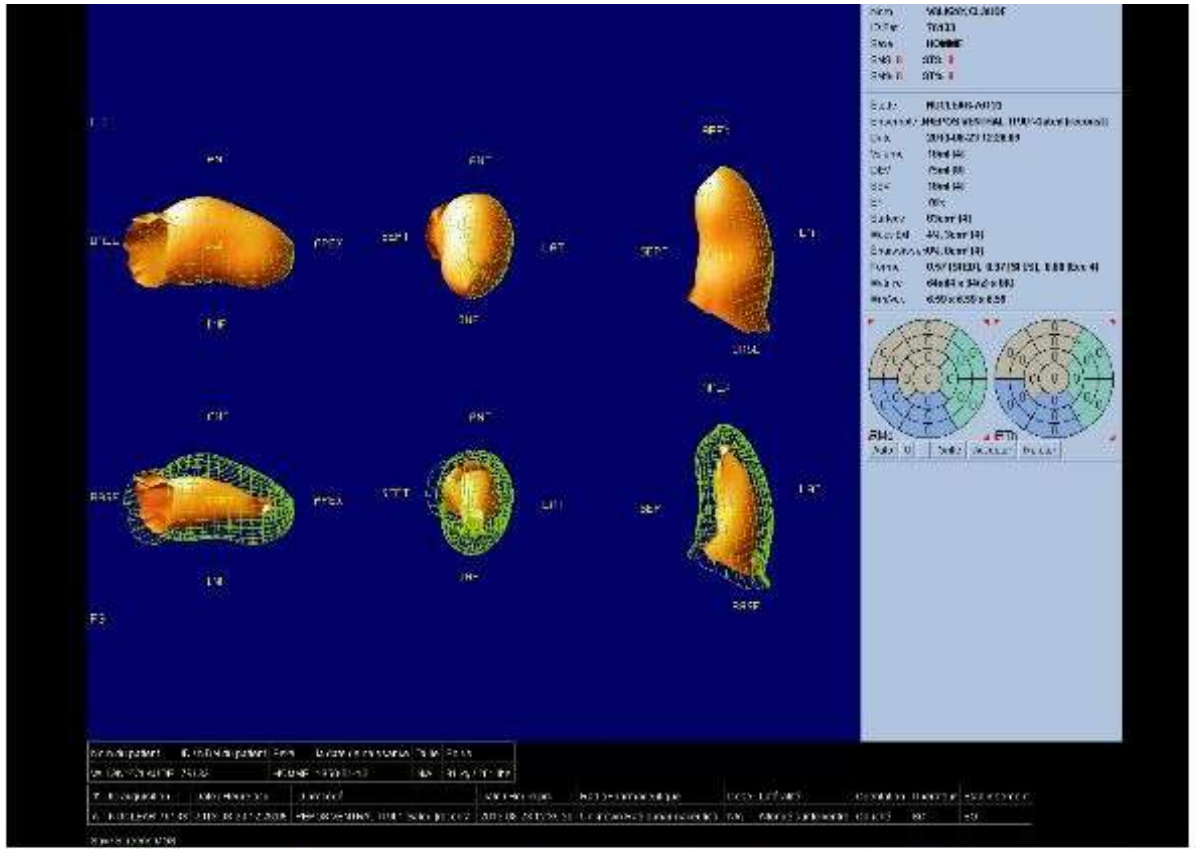

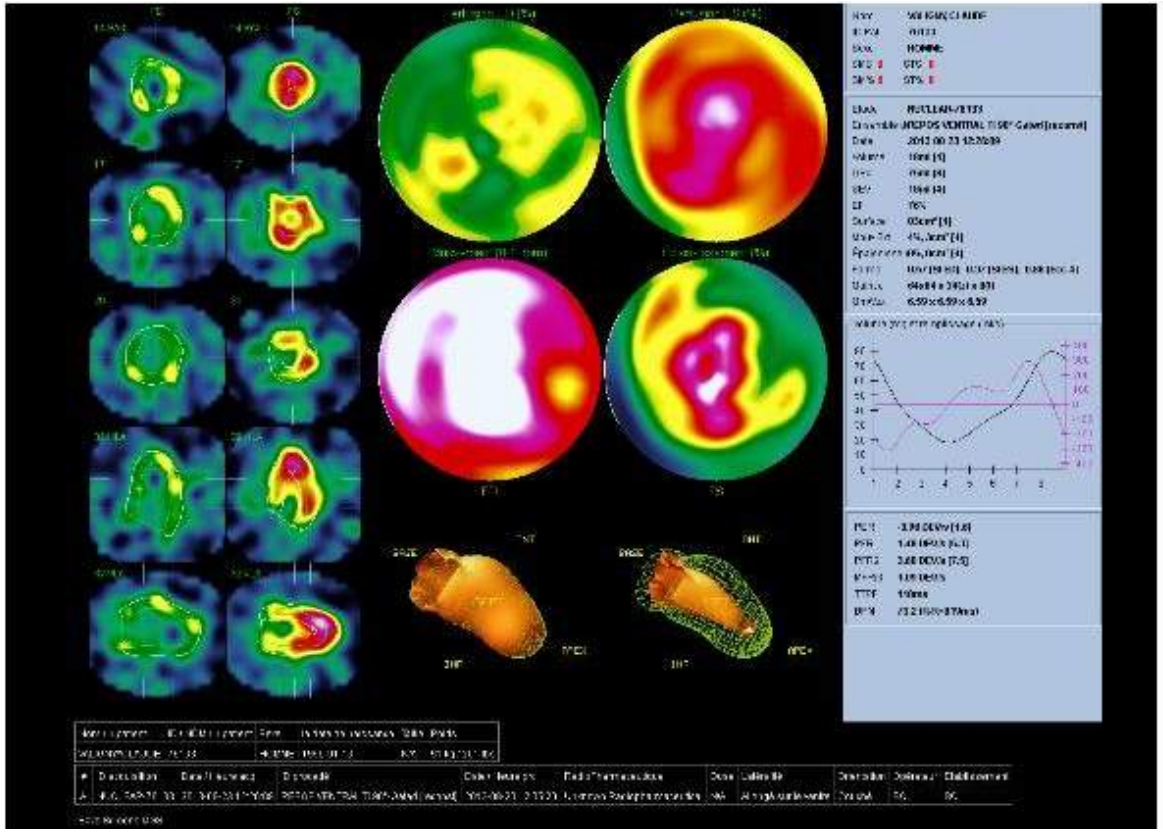

CZT Cardiologie nucléaire

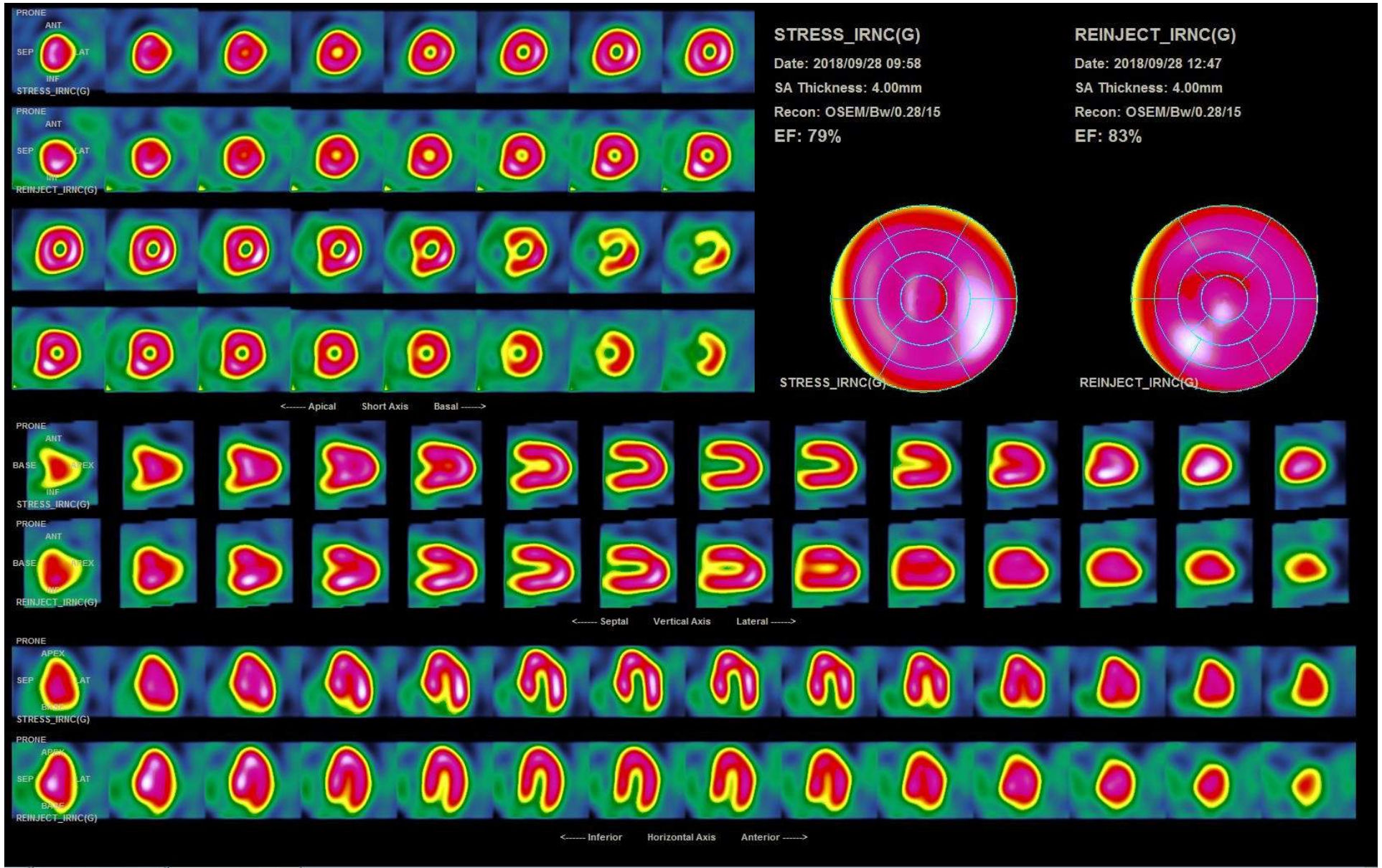

CZT Cardiologie nucléaire

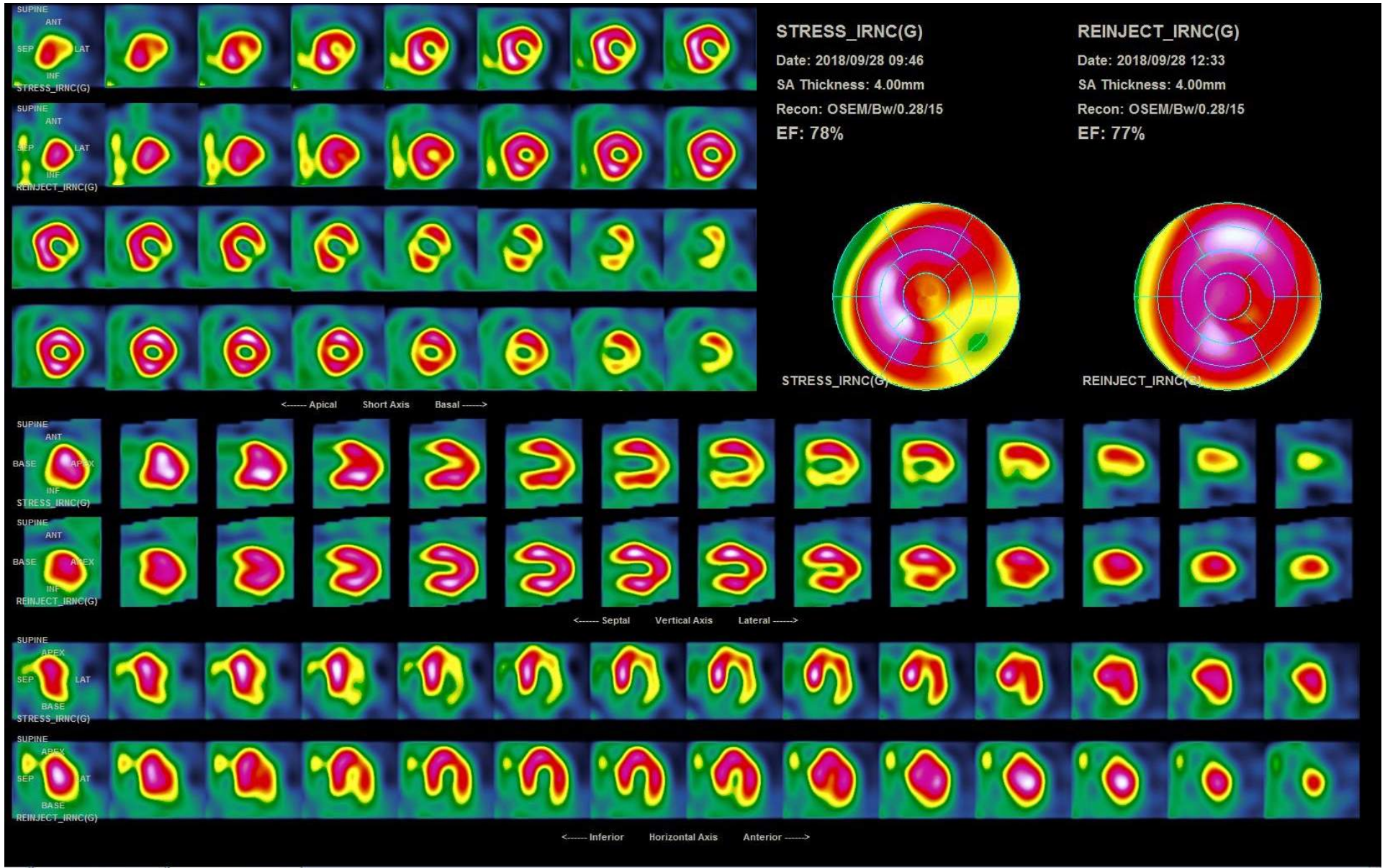

CZT Cardiologie nucléaire

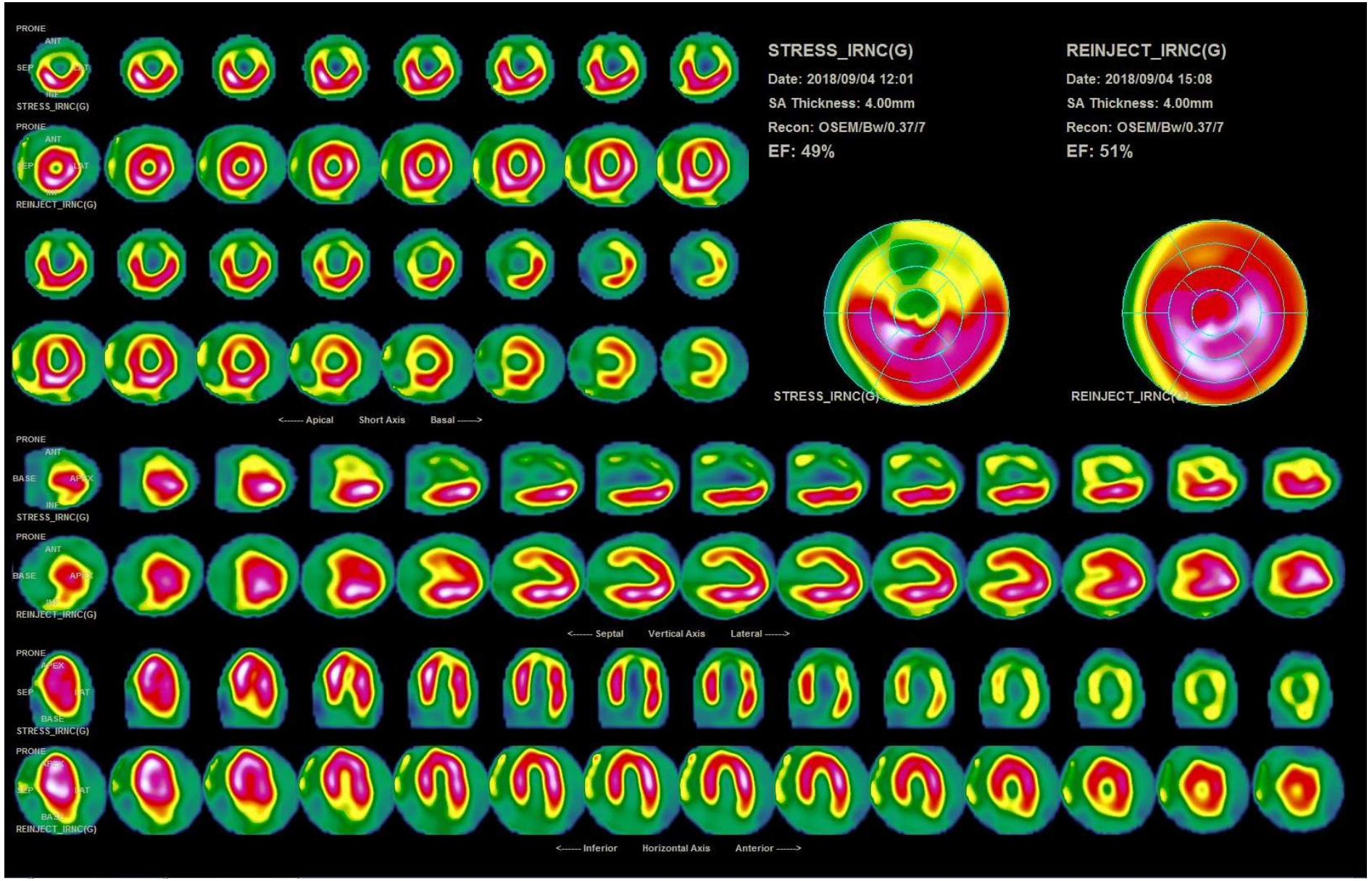

CZT Cardiologie nucléaire

J'avais déjà vu ce patient pour insuffisance coronarienne et sténose de la carotide interne droite.

Depuis il a été hospitalisé en Cardiologie au mois d'avril dernier et il a eu une angioplastie de l'IVA avec un stent actif. Il n'a pas été possible de recanaliser la coronaire droite.

Aujourd'hui le cœur est calme et régulier, pas de signe d'insuffisance cardiaque. La tension est à 141/64 mmHg.

L'électrocardiogramme enregistre un rythme sinusal à 63, avec un axe à 63°. La repolarisation ventriculaire est modifiée par l'AMIODARONE ; il n'y a pas d'ondes Q évidente sur ce tracé dans le territoire inférieur.

En échographie, la fonction ventriculaire gauche dans l'ensemble est correcte avec une discrète akinésie inféro basale, pas d'élévation des pressions.

Il a un triple traitement anti-agrégant et anti-coagulant, on peut arrêter actuellement le CLOPIDOGREL. Je prévois un Thallium persantine avant son intervention. Il doit être revu dans le service de rythmologie lundi au CHU.

En te remerciant, bien amicalement.

Septembre 2017

CZT Cardiologie nucléaire

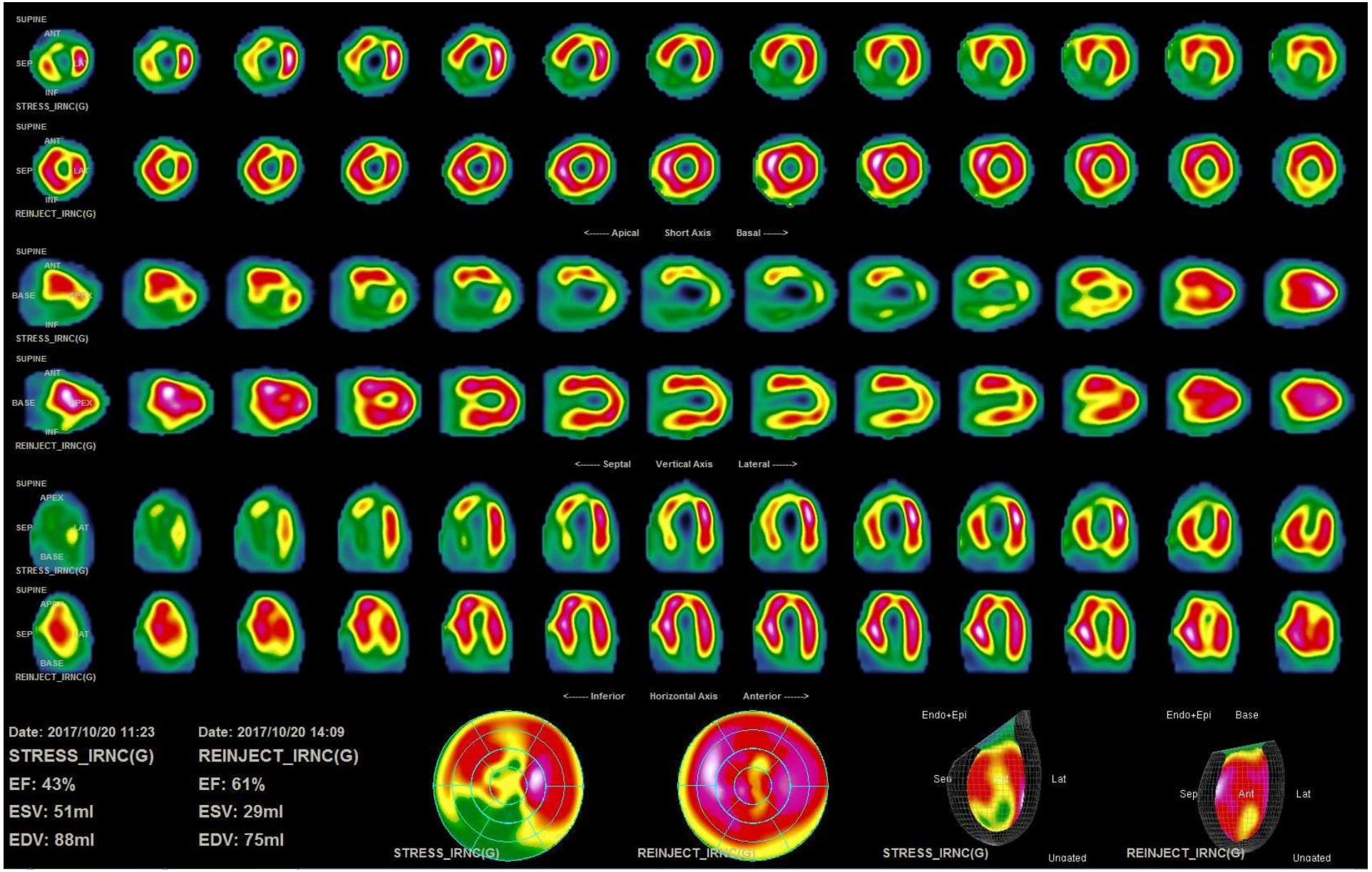

CZT Cardiologie nucléaire

Dans ses antécédents on note un infarctus silencieux, une sténose coronaire droite significative asymptomatique, une fibrillation auriculaire paroxystique.

En avril 2017, il a eu une angioplastie de l'IVA avec un stent actif. Il a eu une nouvelle coronarographie le 8 novembre 2017 qui n'a pas retrouvé de resténose de l'IVA proximale, sténose significative de l'IVA segment II en aval du stent sur une artère de tout petit calibre, occlusion chronique de l'artère coronaire droite moyenne, il a eu avec succès une angioplastie de l'artère interventriculaire antérieure moyenne avec implantation d'un stent actif. Compte tenu du calibre le risque de resténose est élevé et une scintigraphie est conseillée.

3 Septembre 2018

CZT Cardiologie nucléaire

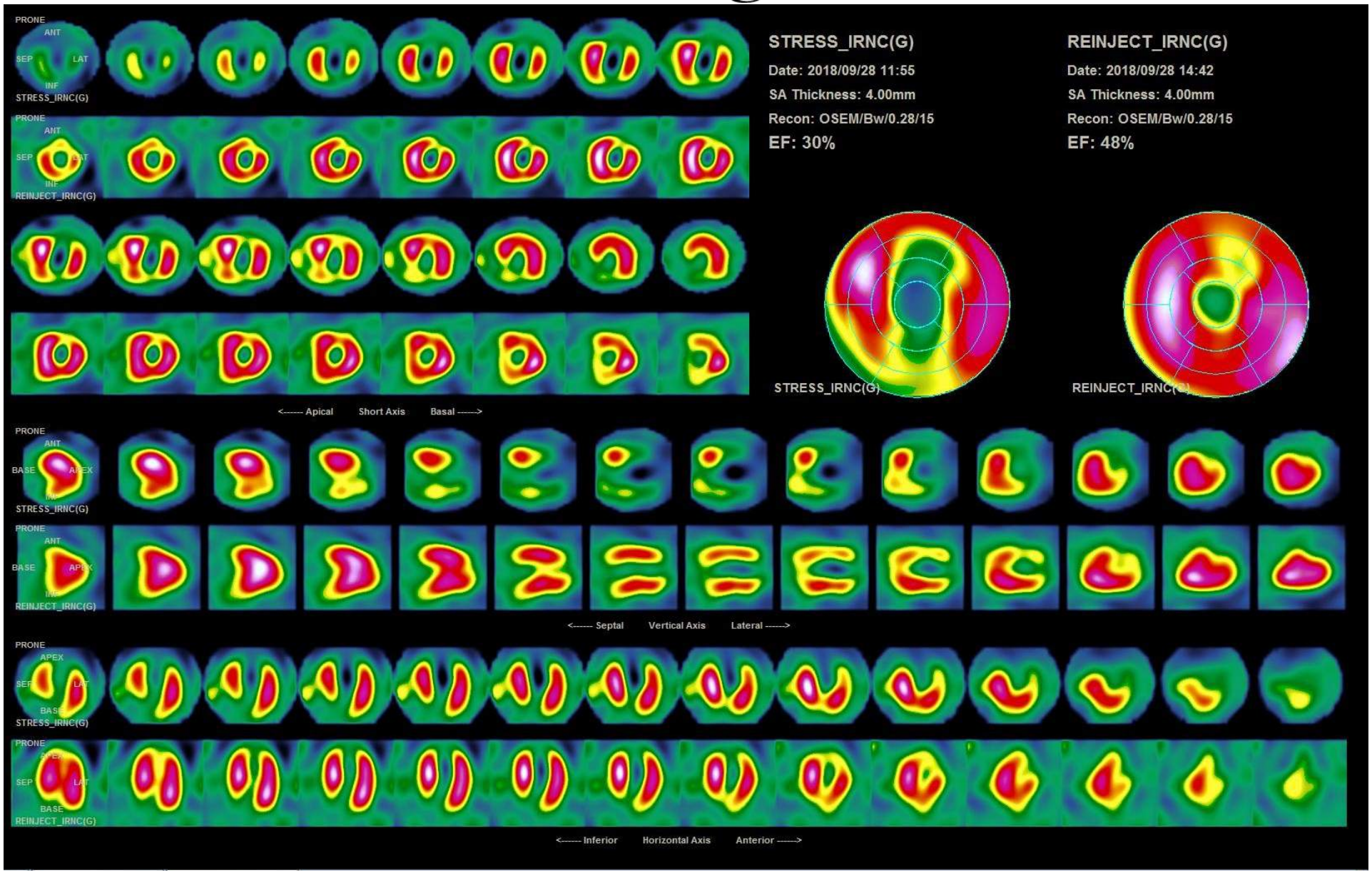

CZT Cardiologie nucléaire

INDICATIONS
- diagnostic de la pathologie coronarienne
  - chez les patients à risque CV
  - diabétique(ischémie silencieuse)
  - les douleurs atypique
  - EE douteuse
  - pré-opératoire
- suivi des coronariens et diabétique
- Évaluation des sténoses connues(coronarographie, coroscanner)

AVANTAGES
- possible si score calcique élevé, insuffisants rénaux
- même si vélo impossible ou insuffisant (stress mixte ; pharmacologique et physique)
- dosimétrie favorable
- Physiologique, ambulatoire
- Examen robuste non interprétateur dépendant
  - Fusion coroscanner

CZT Cardiologie nucléaire

INDICATIONS
- diagnostic de la pathologie coronarienne
  chez les patients à risque CV
  diabétique(ischémie silencieuse)
  en cas de douleurs atypique
  EE douteuse
- suivi des coronariens et diabétique
- Évaluation des sténoses connues(coronaro, scanner)

AVANTAGES
- possible si score calcique élevé, insuffisants rénaux
- même si vélo impossible ou insuffisant
- dosimétrie favorable
- Physiologique, ambulatoire
- Examen robuste non interprétateur dépendant
- Fusion coroscanner

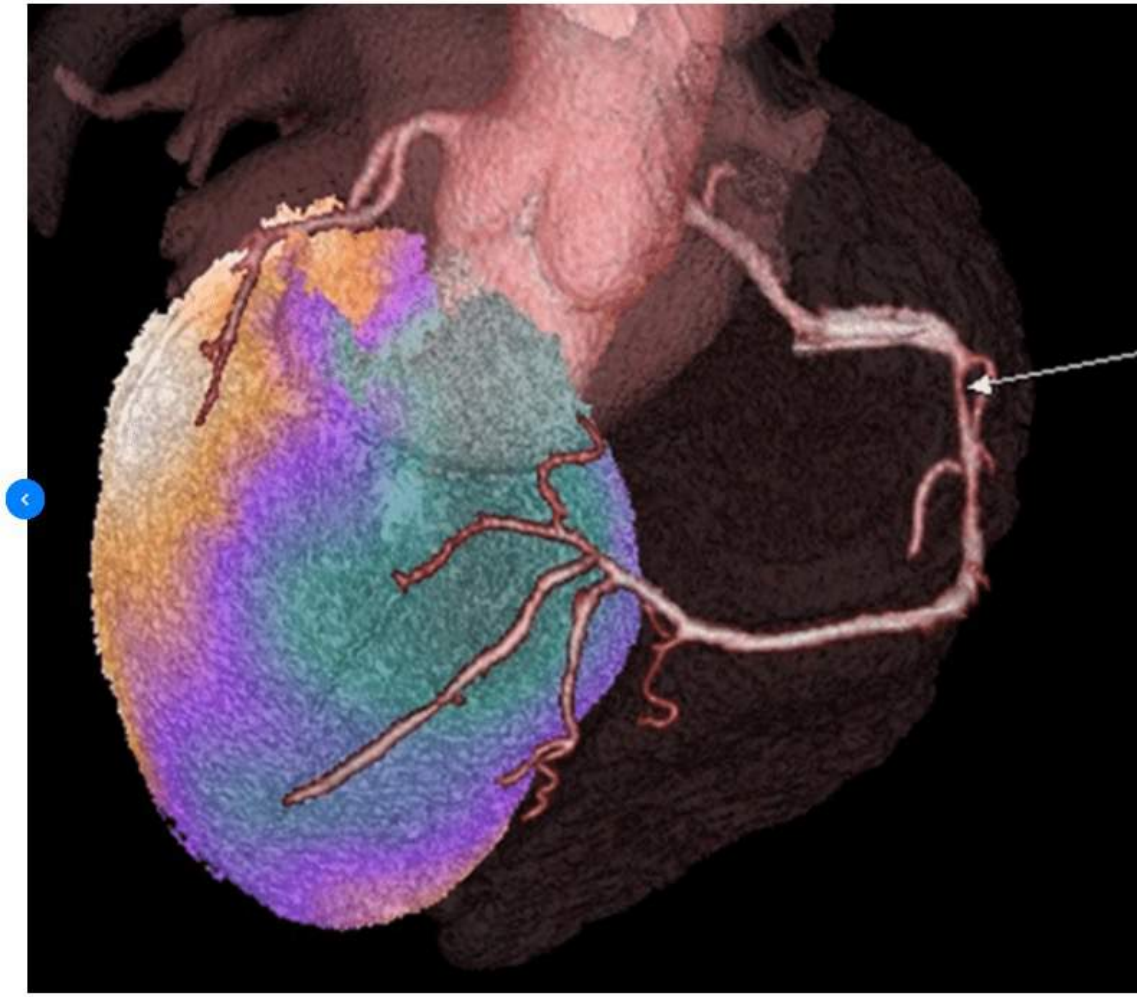

Patient de 44 ans présentant un angor d'effort. Fusion coroscanner/scintigraphie : sténose coronaire droite en aval d'une sténose (flèche) responsable d'une ischémie inférieure.

Les caméras TEP-TDM et ses traceurs

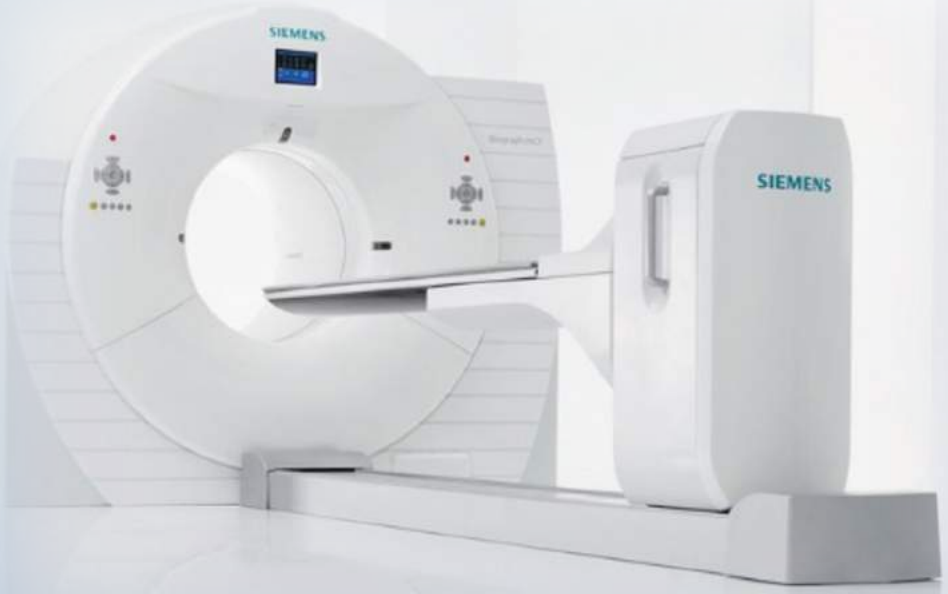

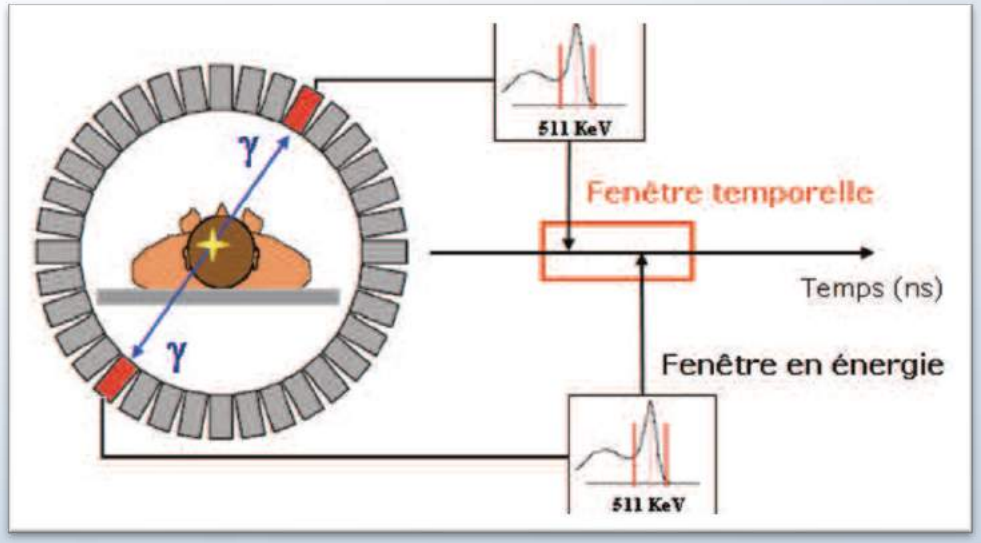

Le scanner low-dose du TEP

- Correction d'atténuation:

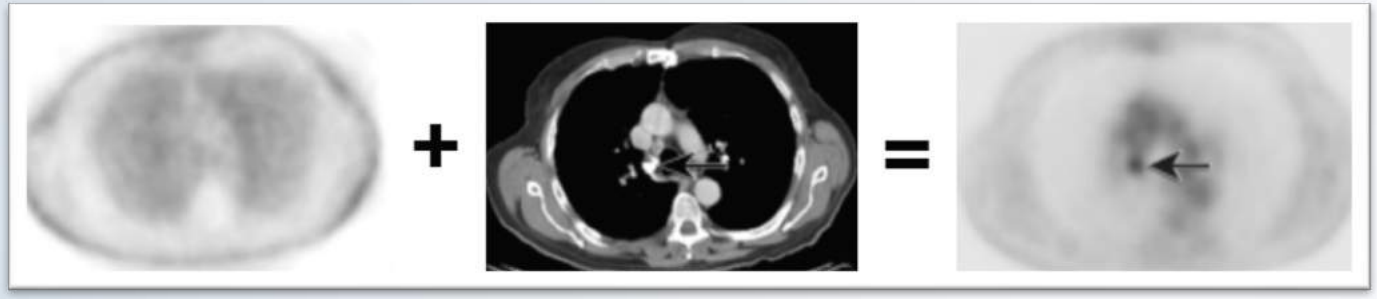

- Fusion des images :
  - Localisation anatomique des hyperfixations
  - Analyse TDM lowdose non injecté

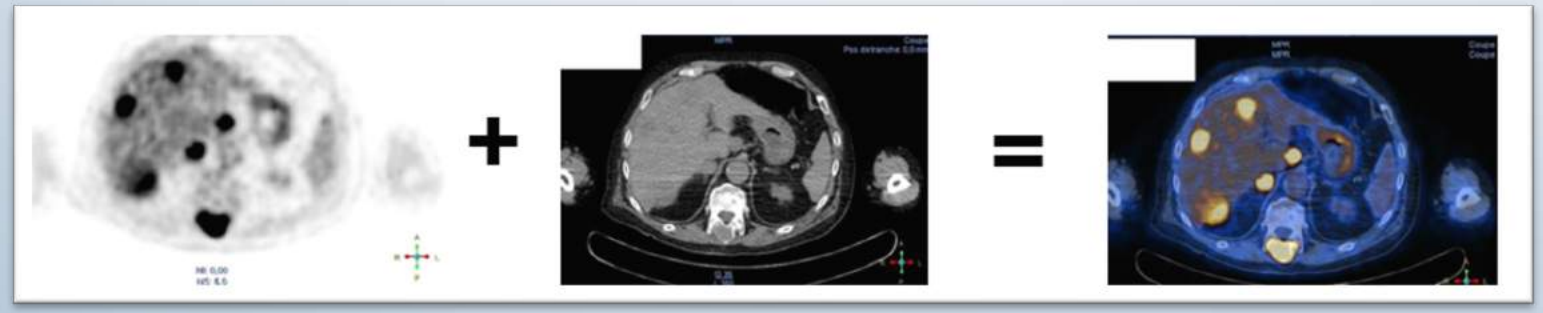

- Dosimétrie : TEP-TDM < TDM TAP

Les radiotraceurs

- Couplage entre une molécule vectrice et un isotope émetteur de positon : FDG = analogue du glucose + fluor 18
- Production quotidienne de FDG par un cyclotron, et réception sur site de flacons calibrés selon l'heure de l'examen
- **Pharmacocinétique:**
  - Période physique = décroissance radioactive: 110min pour le Fluor 18
  - Période biologique = Elimination biologique (urinaire pour le FDG non fixé): 2h après l'injection, la plus grande partie du FDG est éliminée
  - Période efficace: 1/Teff = 1/Tphy + 1/Tbio

18F-FDG

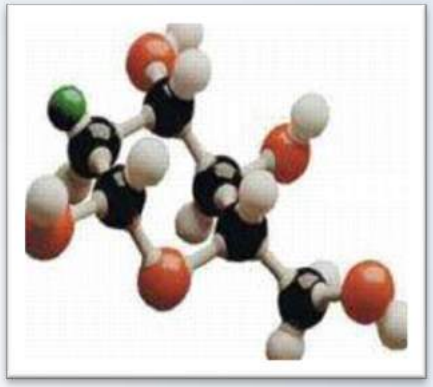

- Le traceur le + utilisé en pratique quotidienne : analogue du glucose marqué au fluor 18
- Reflet de l'activité glycolytique cellulaire et tissulaire : hyperfixation = hypermétabolisme glucidique
- Fixation corrélée à l'importance de l'activité glycolytique du tissu étudié :
  - activité glucidique physiologique : cerveau, myocarde
  - hyperfixation pathologique : néoplasie, inflammation, infection…

Quelques principes d'interprétation

- **Interprétation visuelle** : hyperfixation par rapport au bruit de fond (intensité, étendue, forme, nombre, corrélation TDM…), patterns scintigraphiques local, régional ou général
- **SUV**: index de quantification: évalue l'intensité de fixation, normalisée au poids et à la dose injectée
  - Permet de suivre un foyer au cours du temps chez un même patient: **évolution, réponse thérapeutique**…
  - Donne un ordre de grandeur de la fixation = **valeur pronostique++**
  - N'est pas un critère d'évaluation absolu (quel seuil? 2.5?). L'analyse visuelle prime.
- Effet de volume partiel : sous-estimation des foyers de petite taille ➔ sensibilité
- Artefacts : mouvements, faux positifs (inflammation, RTE, metformine, chimio…), faux négatifs (corticoïdes, EVP) G5, diabète, insuline…

Normal

Metformine

Non à jeûn

Insuline

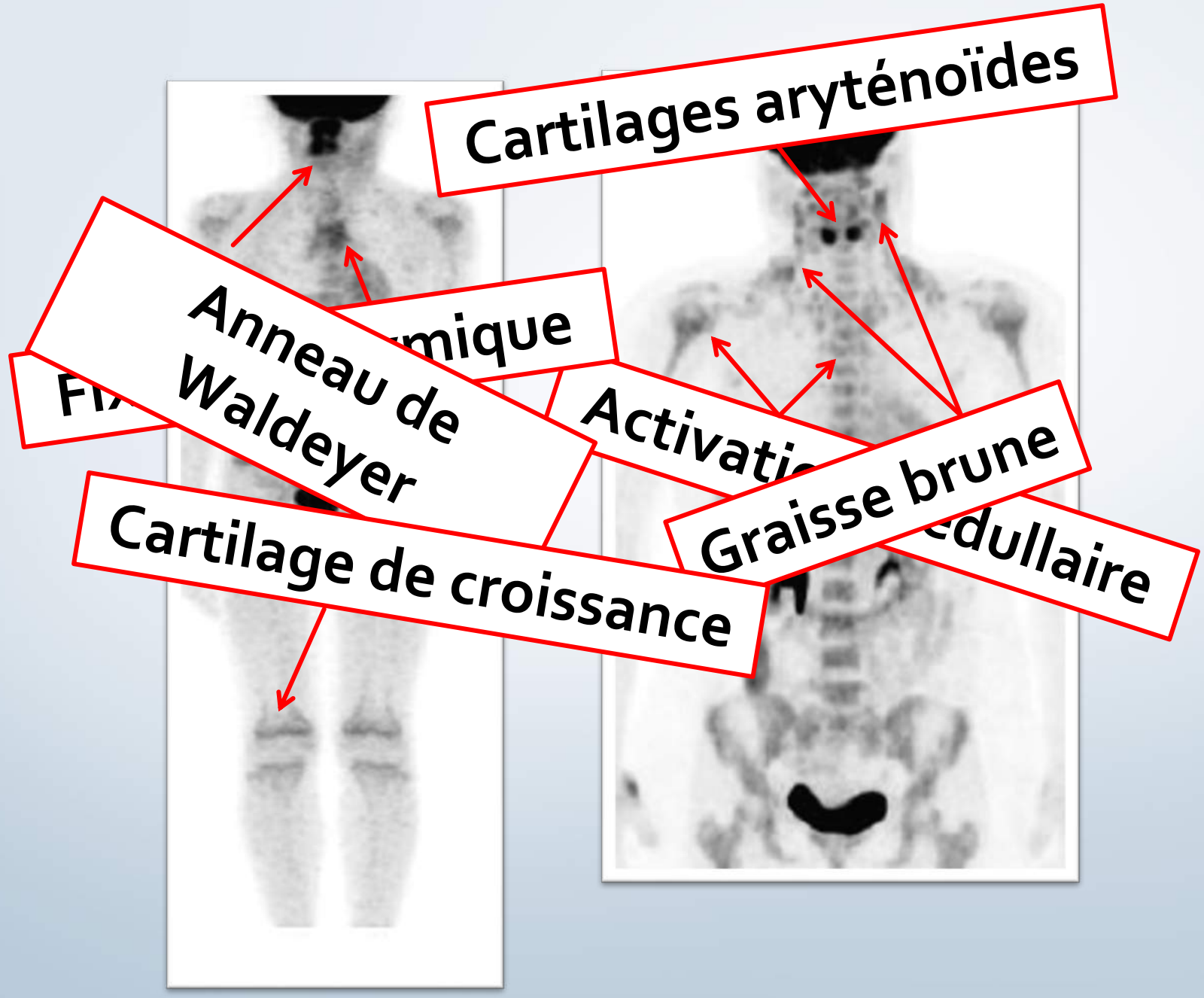
Cartilages aryténoïdes
Anneau de Waldeyer
mique
Fi
Activati
Graisse brune
edullaire
Cartilage de croissance

Oncologie et TEP: un incontournable

- En pratique: l'examen peut être utile dans **tous les cancers solides**, car sont tous potentiellement avides en glucose ➔ **discussion RCP**
  - Cancers peu/pas avides: CP bronchiolo-alvéolaire, cancers mucineux (digestifs, gynéco), TNE différenciées, certains myélomes
  - Au cas/cas en cas de difficultés techniques (fixations physiologiques): cerveau, rein, voies urinaires…

Principales indications en TEP FDG

Cancers	Bilan d'extension initial	Evaluation thérapeutique	Récidive
Broncho-pulmonaire			
VADS			
Colorectal			
Œsophage			
Pancréas	Pas pour le diagnostic		
Sein		Au cas par cas	
Ovaire	FIGO>II		
Endomètre			
Col utérin	FIGO >IB2		
Mélanome	Que pour IIIB-V et IV		
Myélome			
Lymphome			
Recherche de primitif : ADP cervicales, métastases de primitif inconnu, sd paranéoplasique			

Recommandé
Optionnel selon les cas
Non recommandé, ou manque d'information

RECOMMANDATIONS ET RÉFÉRENTIELS

VERSION 09.05.2018

RECOMMANDATIONS DE BONNE PRATIQUE CLINIQUE
POUR L'UTILISATION DE LA TEP EN CANCÉROLOGIE

SFMN
Société Française de Médecine Nucléaire et imagerie moléculaire

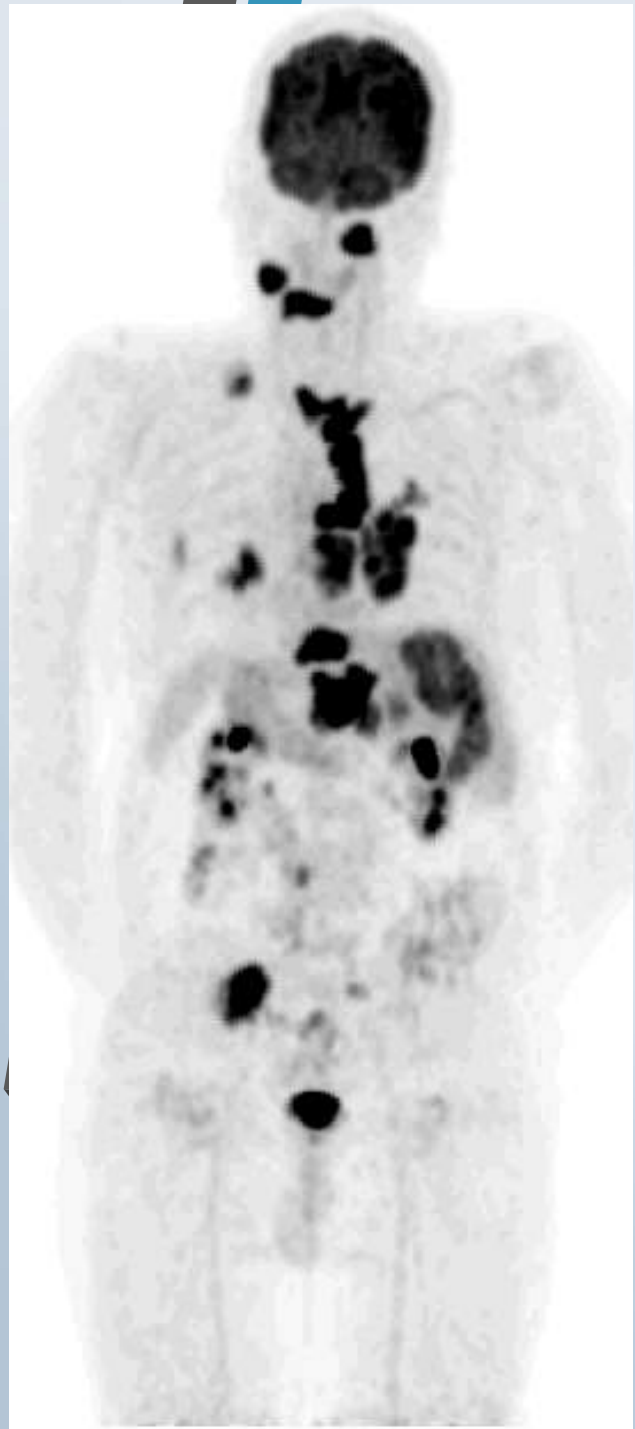

CBP

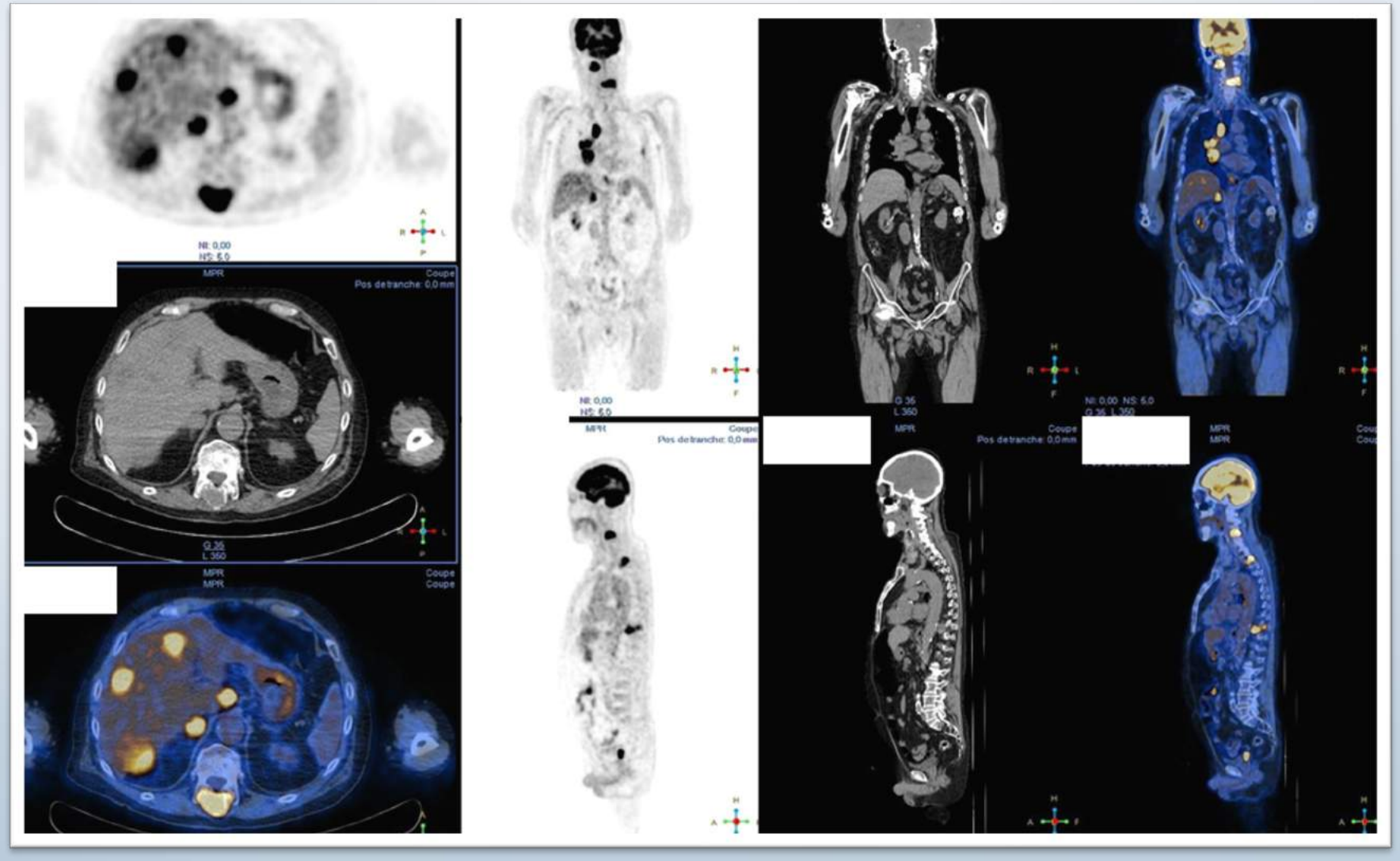

Lymphome

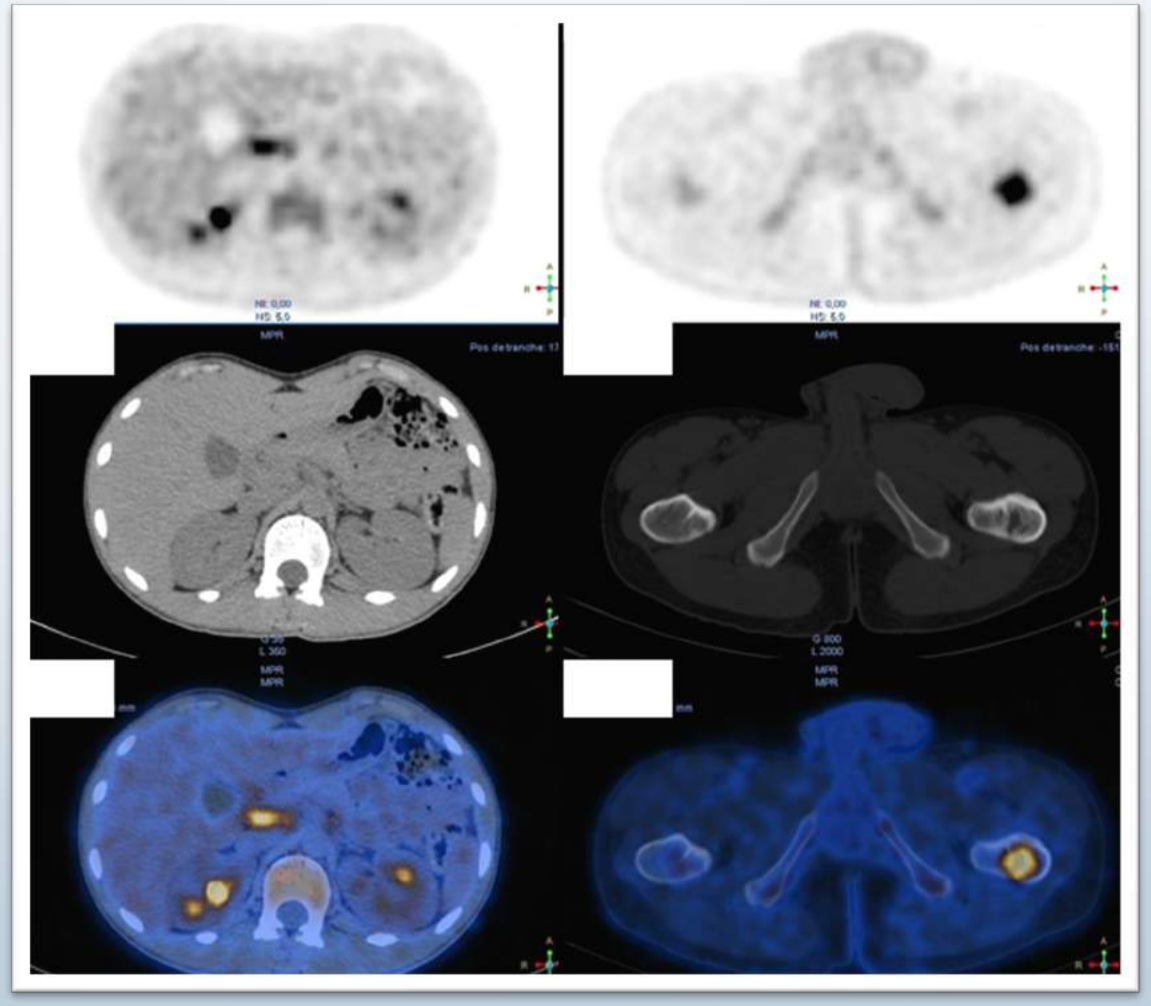

apeut

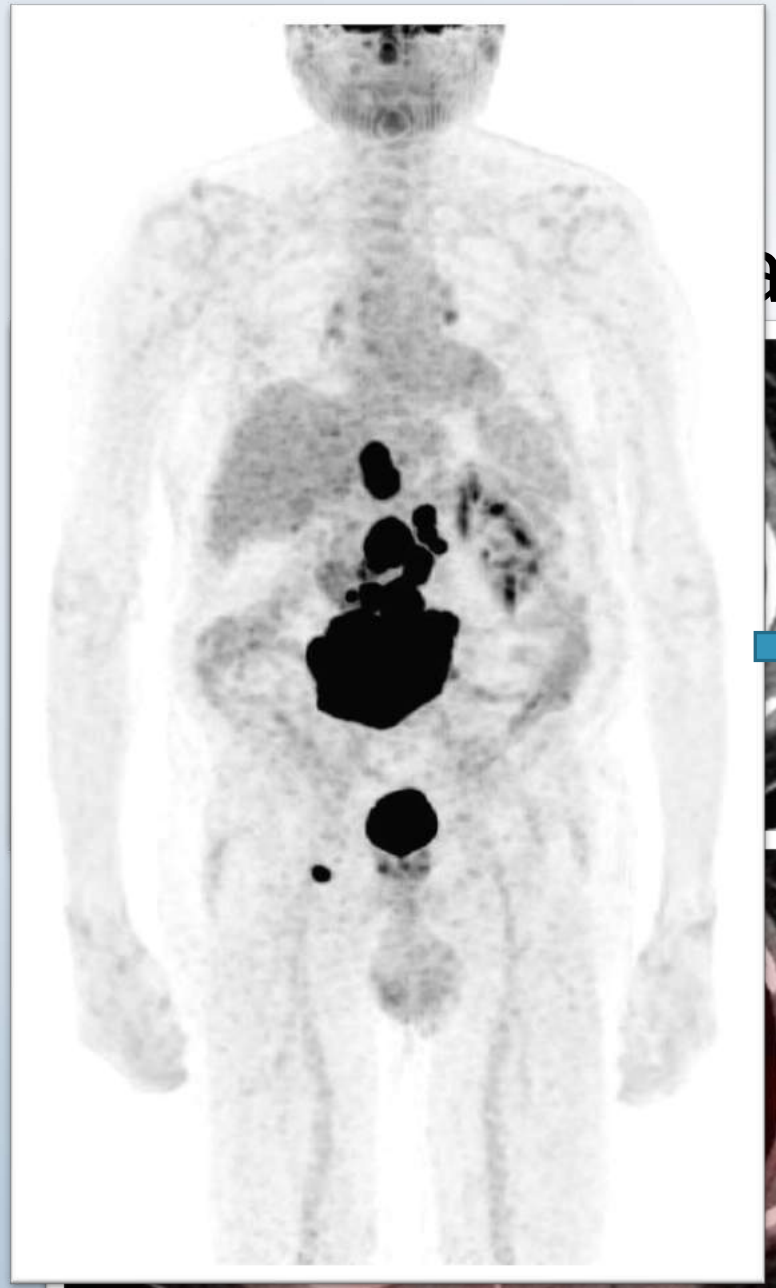

Injection de produit de contraste iodé

- En l'absence de contre-indication
- Permet une meilleure visualisation et un meilleur contraste au scanner
- Améliore la dosimétrie
- Ne se substitue pas à un scanner diagnostique radiologique
- Pour les explorations des lésions abdomino-pelviennes+++ ou à la demande du clinicien

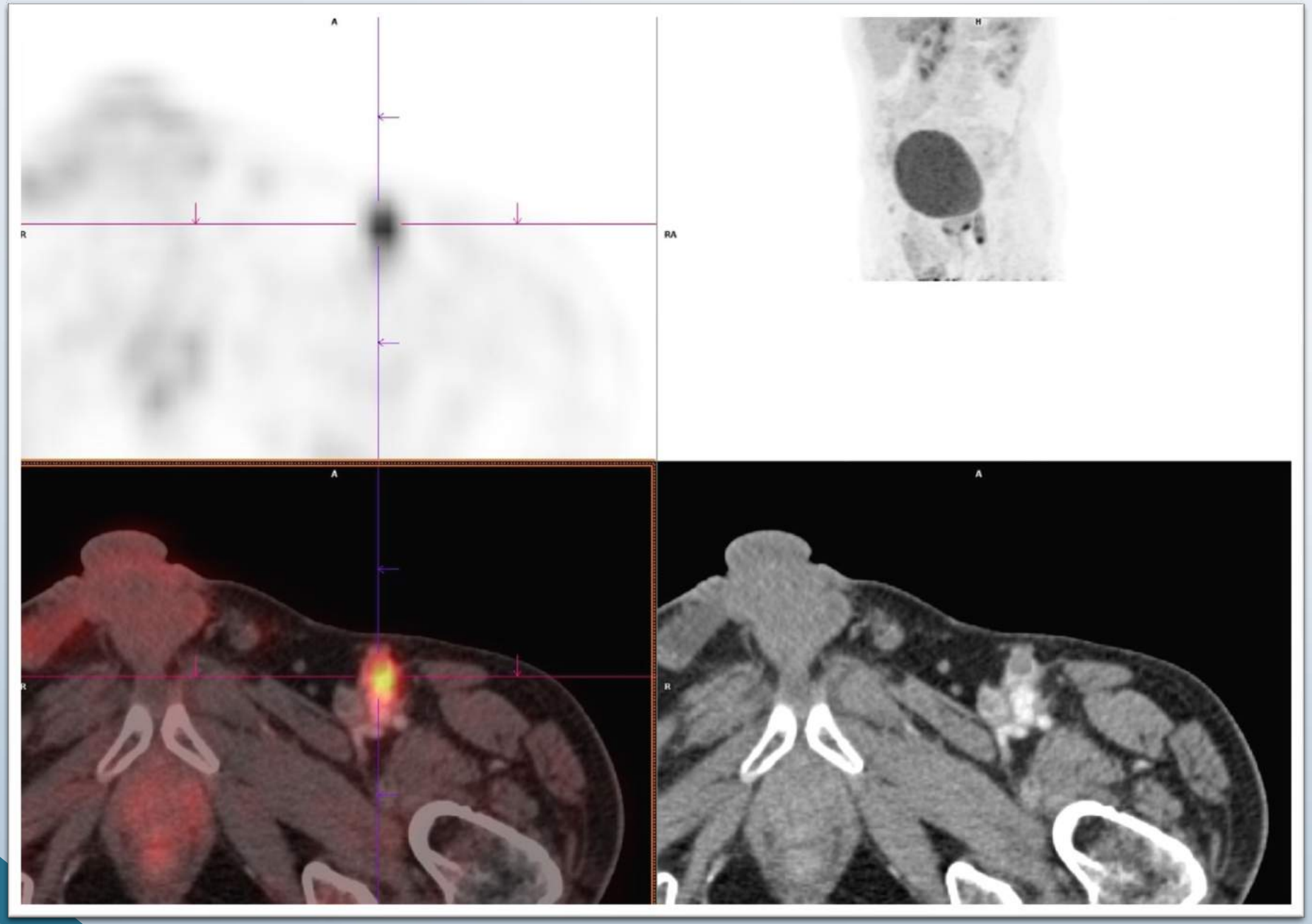
A
R
RA
H
A
R
A
R

Médecine interne et infections

- FDG fixé par les PNN, lymphocyte T et macrophages ➔ fixation variable, parfois très intense selon le germe
- Peut être sous-estimée si traitement efficace en cours (ATB, corticoïdes…) ➔ préférer TEP avant traitement, ou fenêtre thérapeutique

Infections:

Recherche de foyer profond, fièvre inexpliquée
Tuberculose
Ostéomyélite chronique
Infection de prothèse vasculaire
Infection du squelette axial…

Pathologies inflammatoires:

Sarcoïdose
Vascularites
Activité inflammatoire des fibroses
Fièvre d'origine inconnue
Pathologie inflammatoire intestinale…

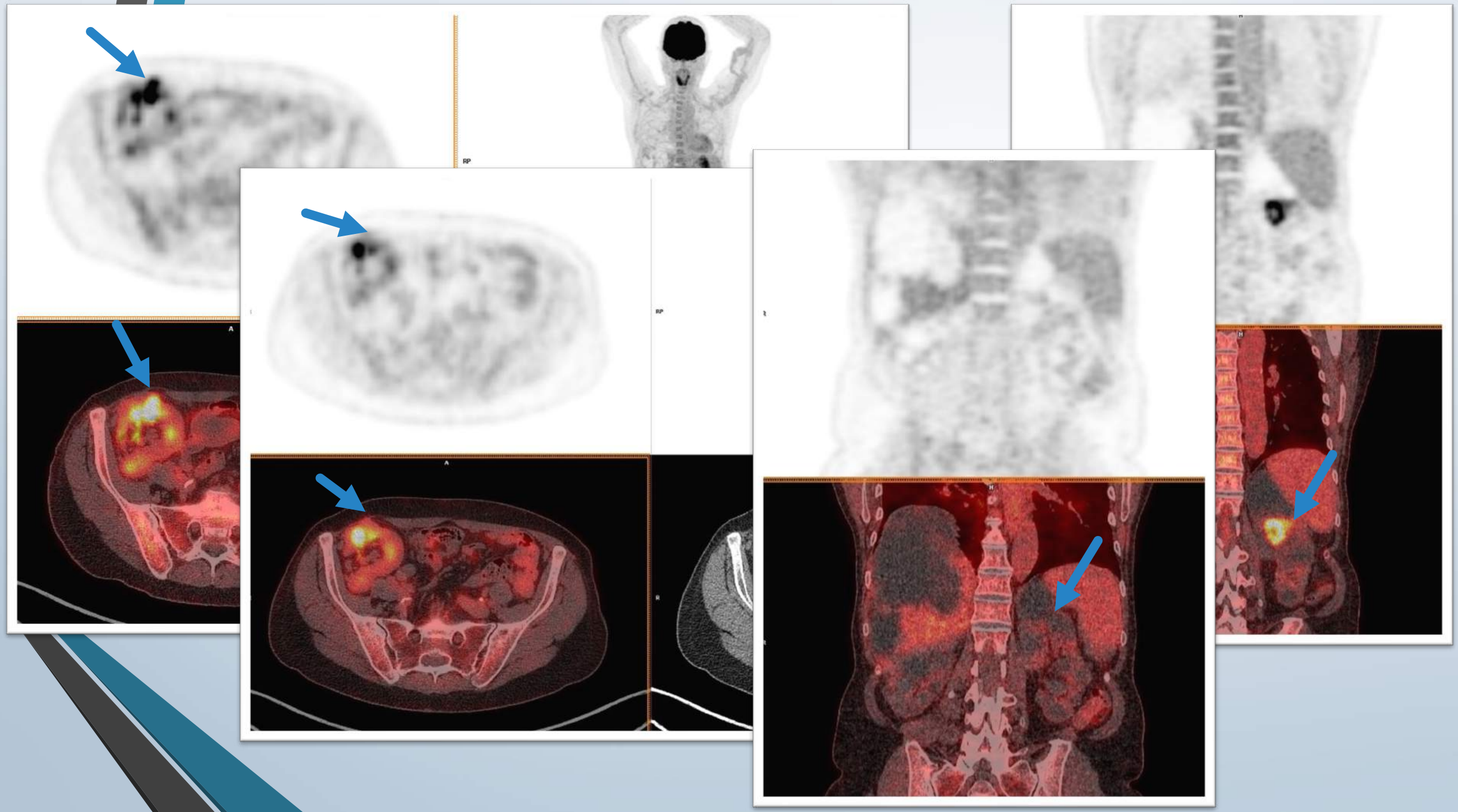

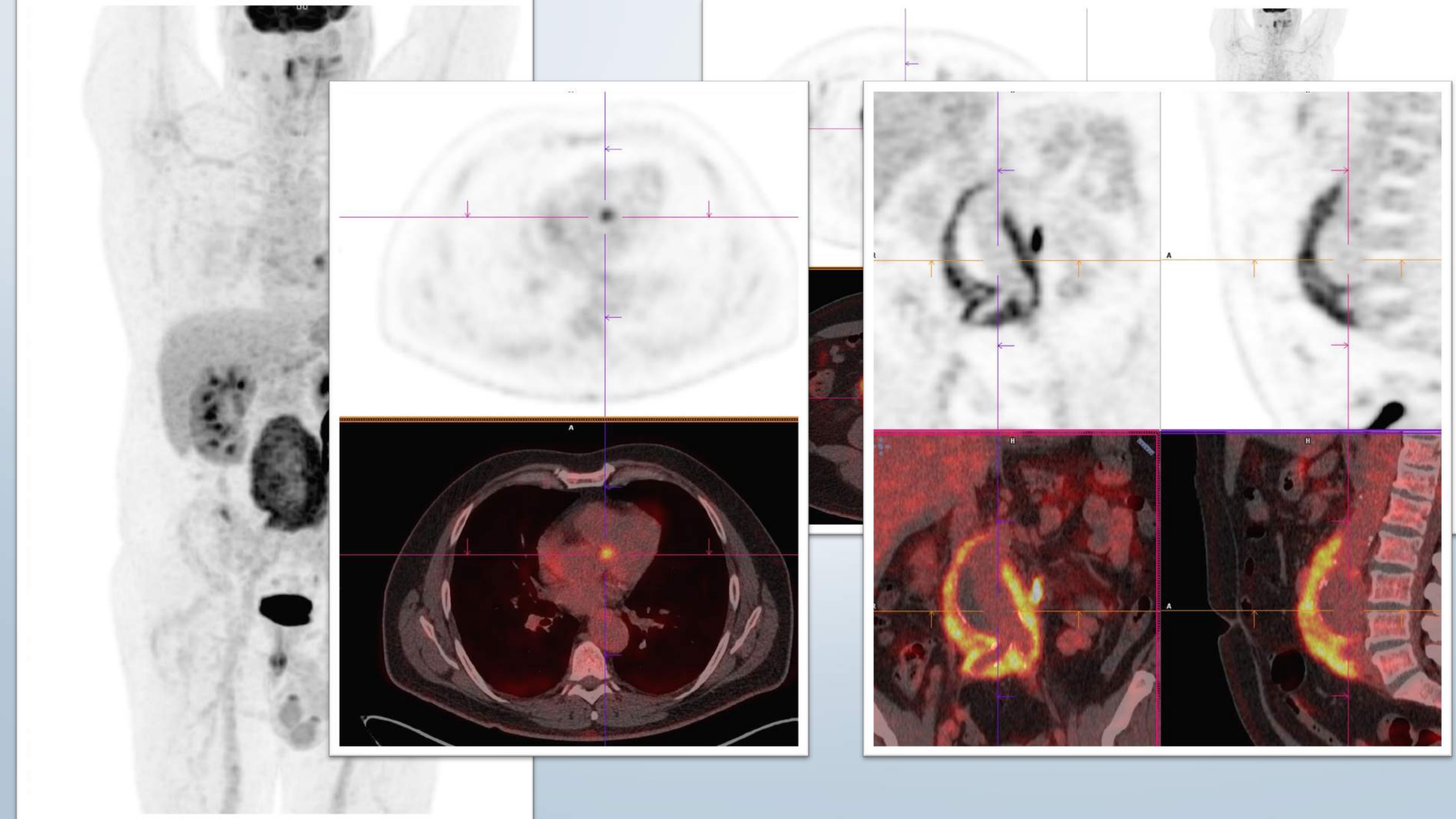

H

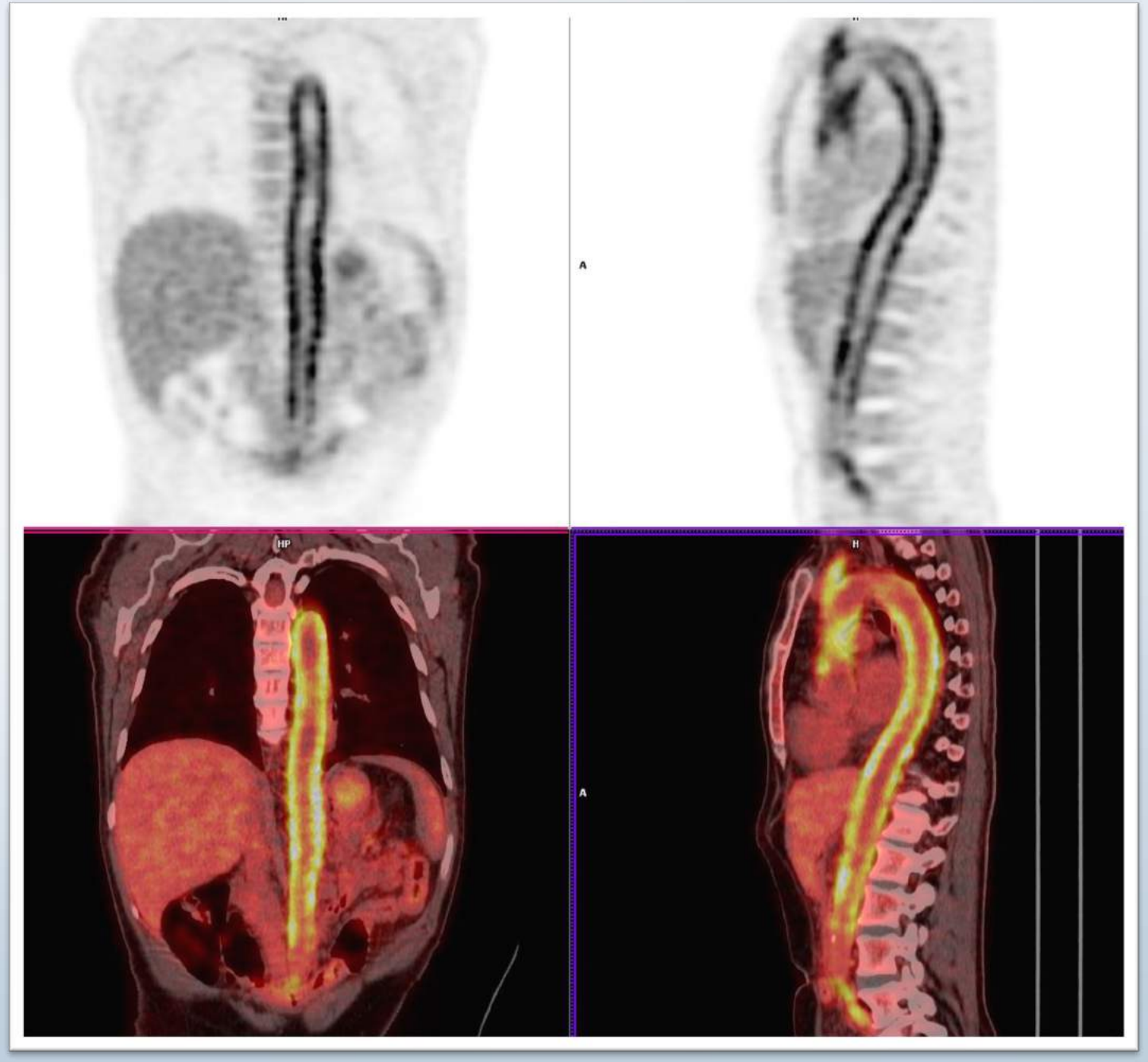
A
HP
H
A

TEP 18-FNa

Marqueur de l'**ostéoformation**

= Scintigraphie osseuse HD

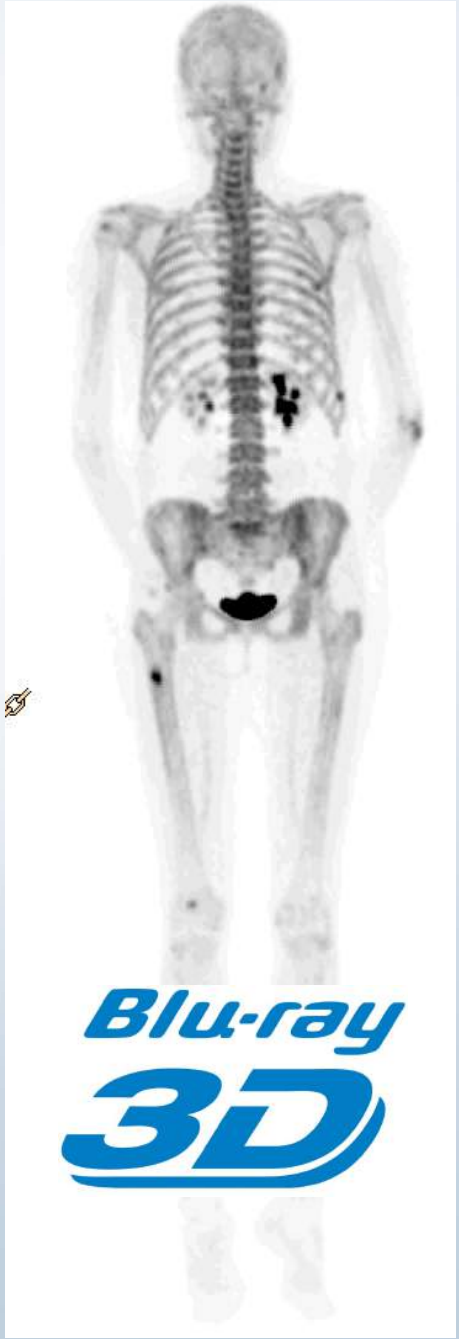

Indications

- Stadification initiale et recherche de récidive osseuses des cancers ostéophiles : prostate, sein, poumon
- FNa vs scinti :
  - Meilleure résolution, meilleures performances
  - Images tomographiques CE, et TDM CE systématiques
  - Irradiation moindre
  - 10-15min d'examen, 1h dans le service (15-30min d'examen, 3h dans le service pour la scinti)
  - Prix proches
  - Peu de données pour les temps précoces (traumato, rhumato)

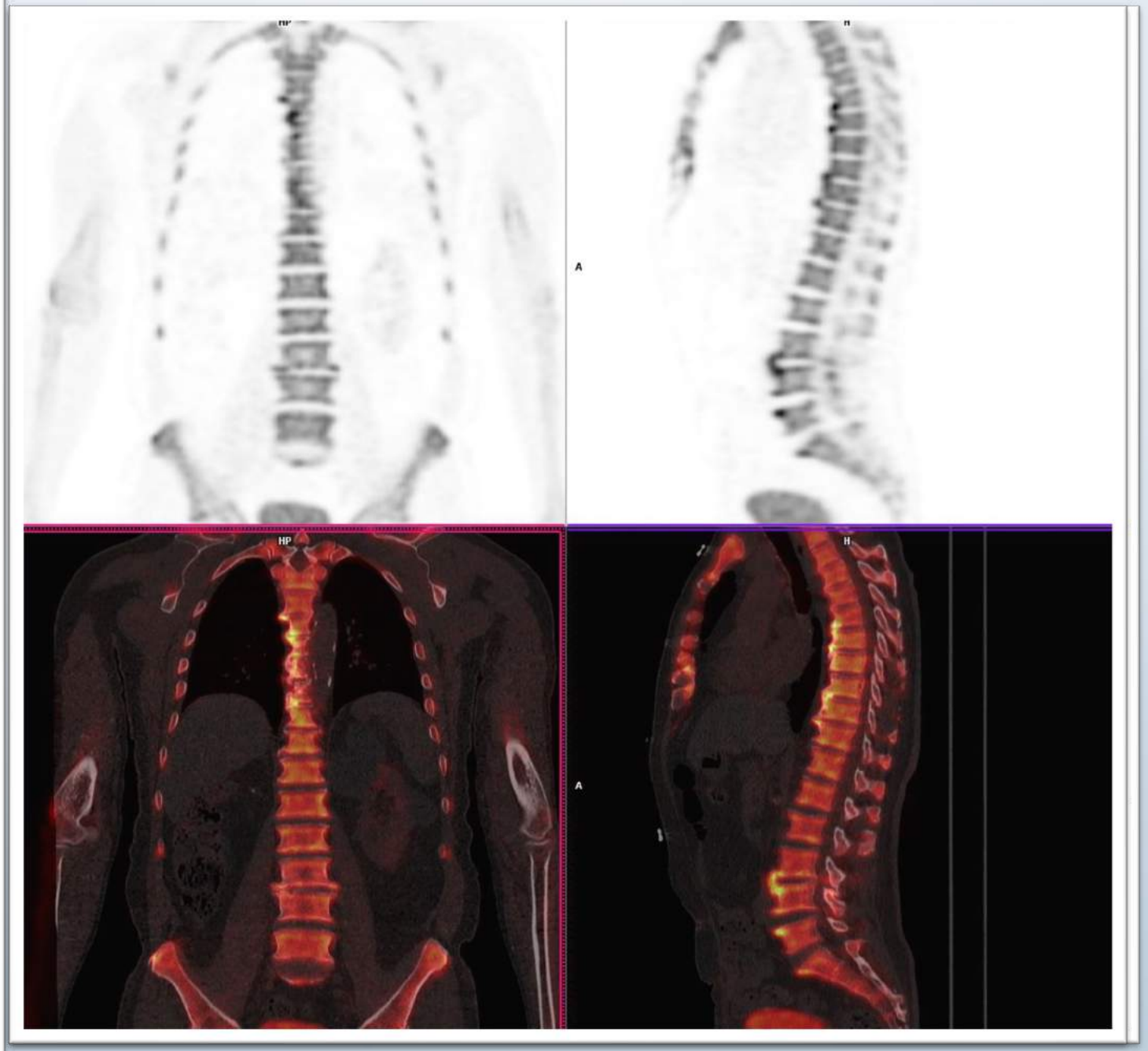
HP
H
A
HP
H
A

TEP 18-FDOPA

- Marqueur de la synthèse de la dopamine ➔ certains types de TNE
- Indications principales :
    - **Phéochromocytomes et paragangliomes**
    - **CMT**
    - **Tumeurs carcinoïdes bien différenciées du tube digestif :MIDGUT+++**

TEP/TDM FDOPA

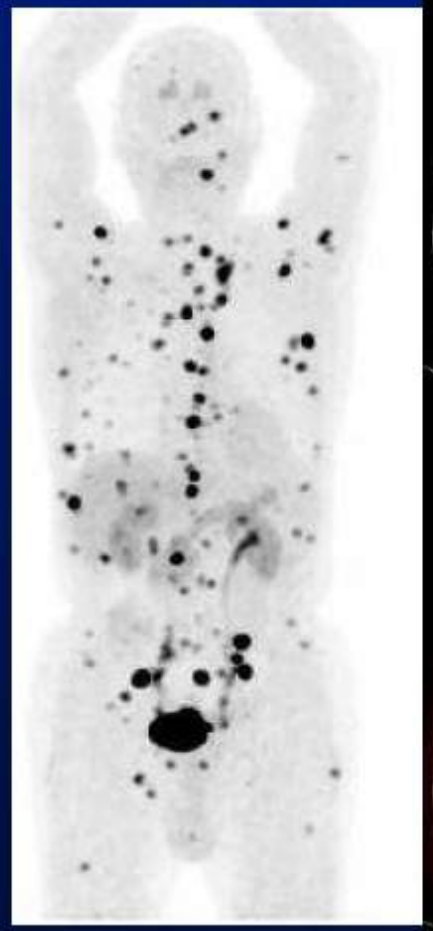

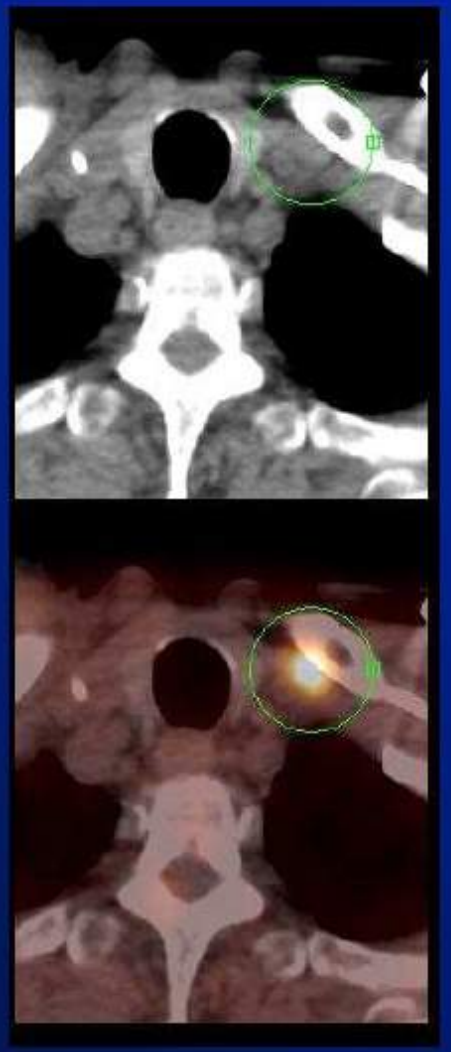

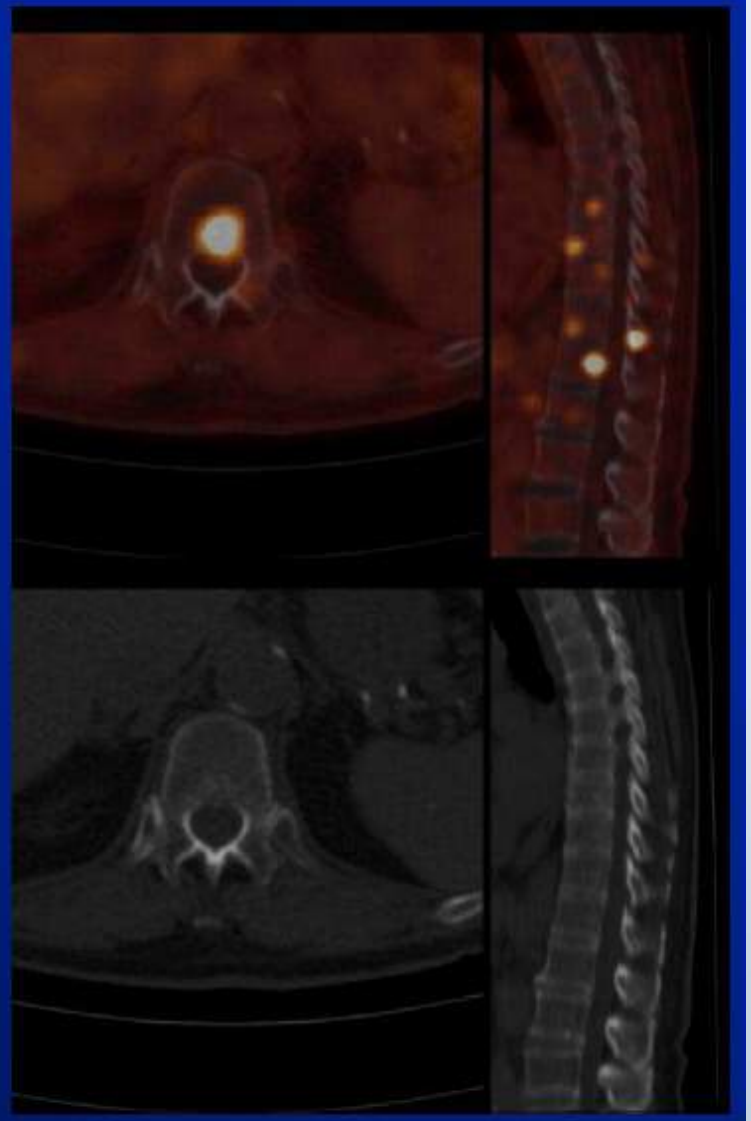

TNE de l'iléon multimétastatique. Atteinte osseuse indétectable en TDM

Exploration des TNE

- <u>Imagerie des récepteurs de la SMS</u>
  - Scintigraphie standard : octreoscan
  - TEP : DOTA-TOC/NOC/TATE
- <u>Imagerie de captation/stockage d'hormones ou précurseurs d'hormone</u>
  - Scintigraphie standard : MIBG
  - TEP : FDOPA
- <u>Imagerie du métabolisme glucidique</u>
  - TEP au FDG

- Indications selon l'histologie, la localisation et le grade (Ki67)
- Tumeur peu différenciée et Ki67 > 10% ➔ **FDG** en première intention +++
- Ki67 < 10%
  - Midgut : **FDOPA+++** > DOTATOC > **SRS** > FDG
  - Non midgut : **DOTATOC+++** > **SRS** > FDG > FDOPA

FDG

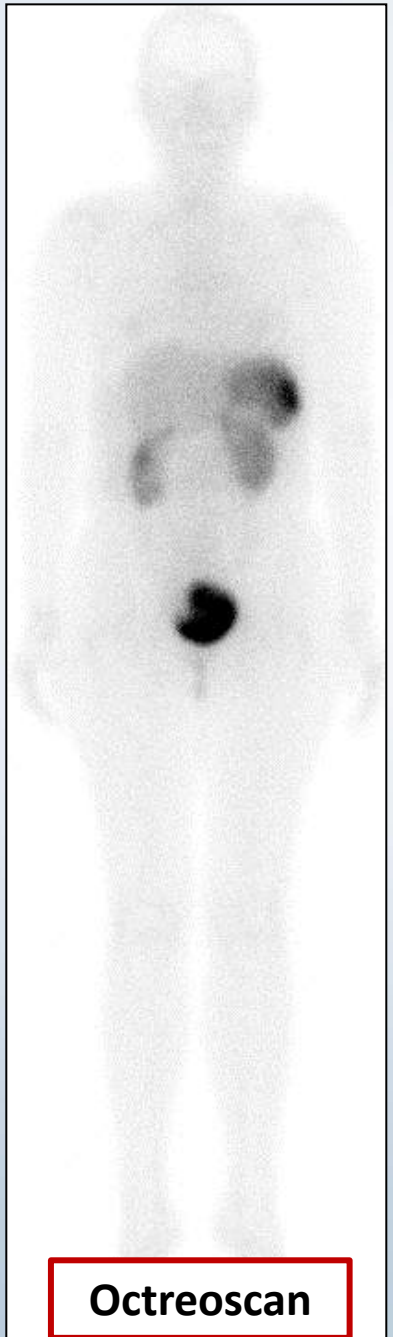

Octreoscan

FDOPA

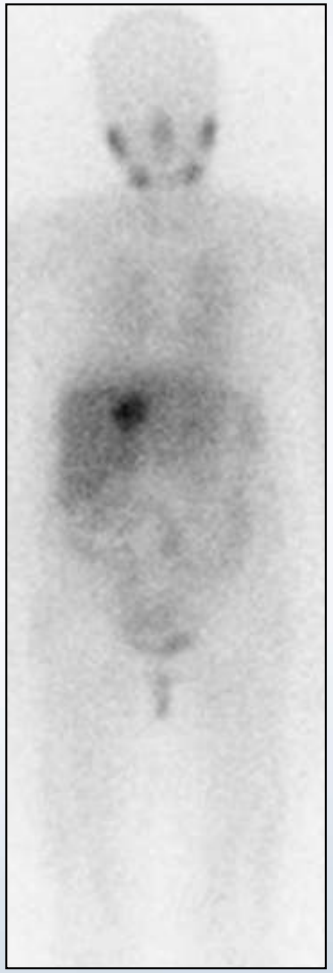

MIBG

DOTATOC

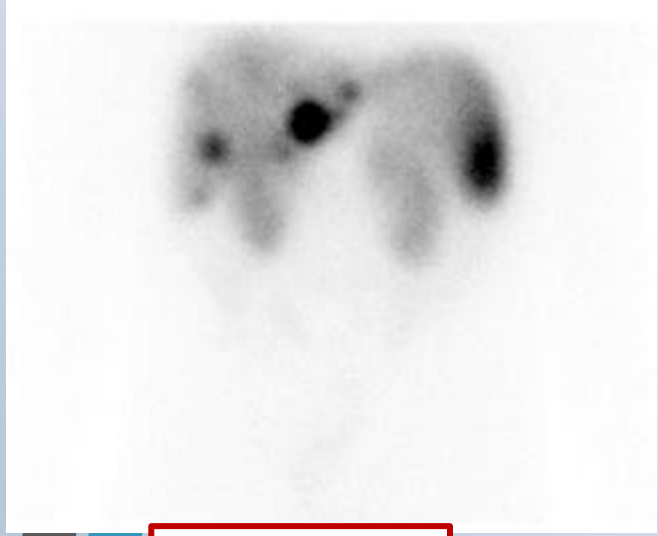

Octreoscan

FDOPA

Octreoscan

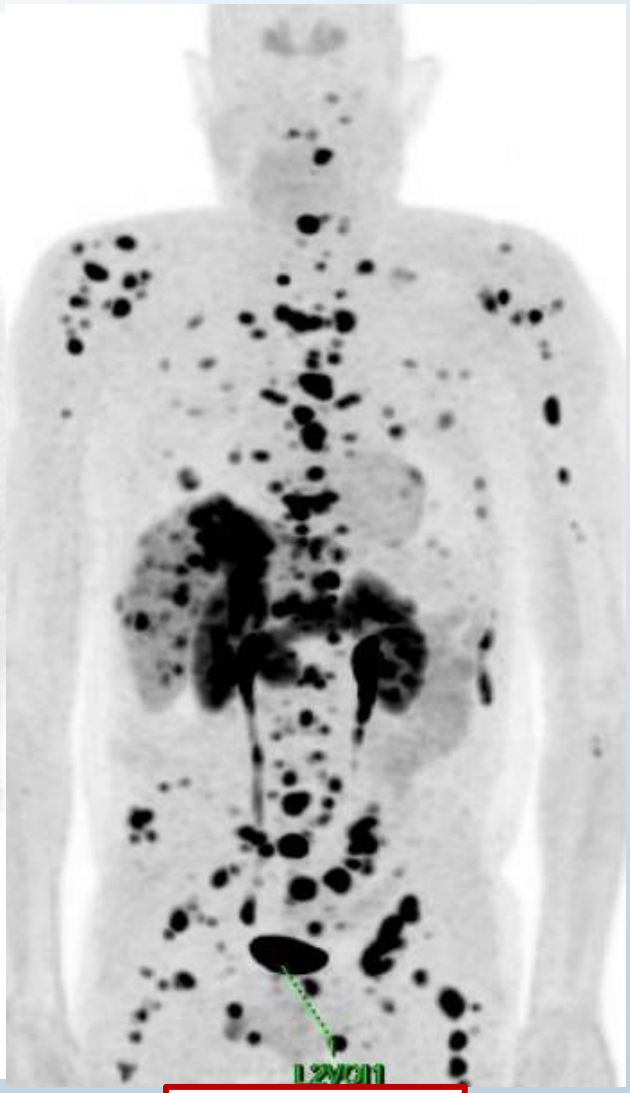

FDOPA

Octreoscan

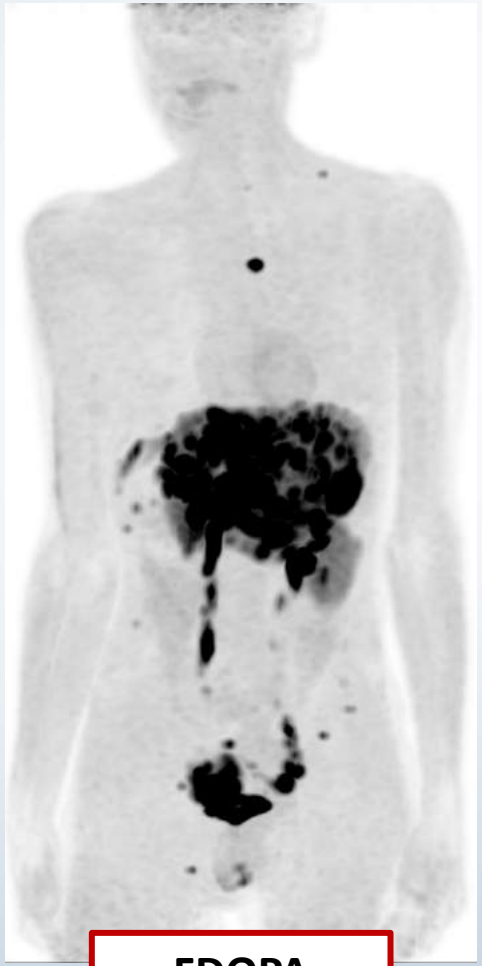

FDOPA

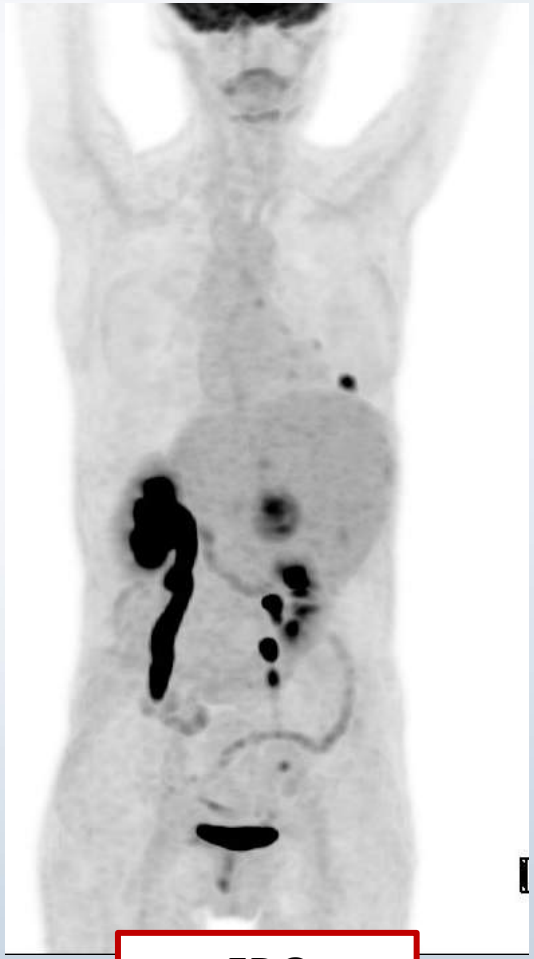

FDG

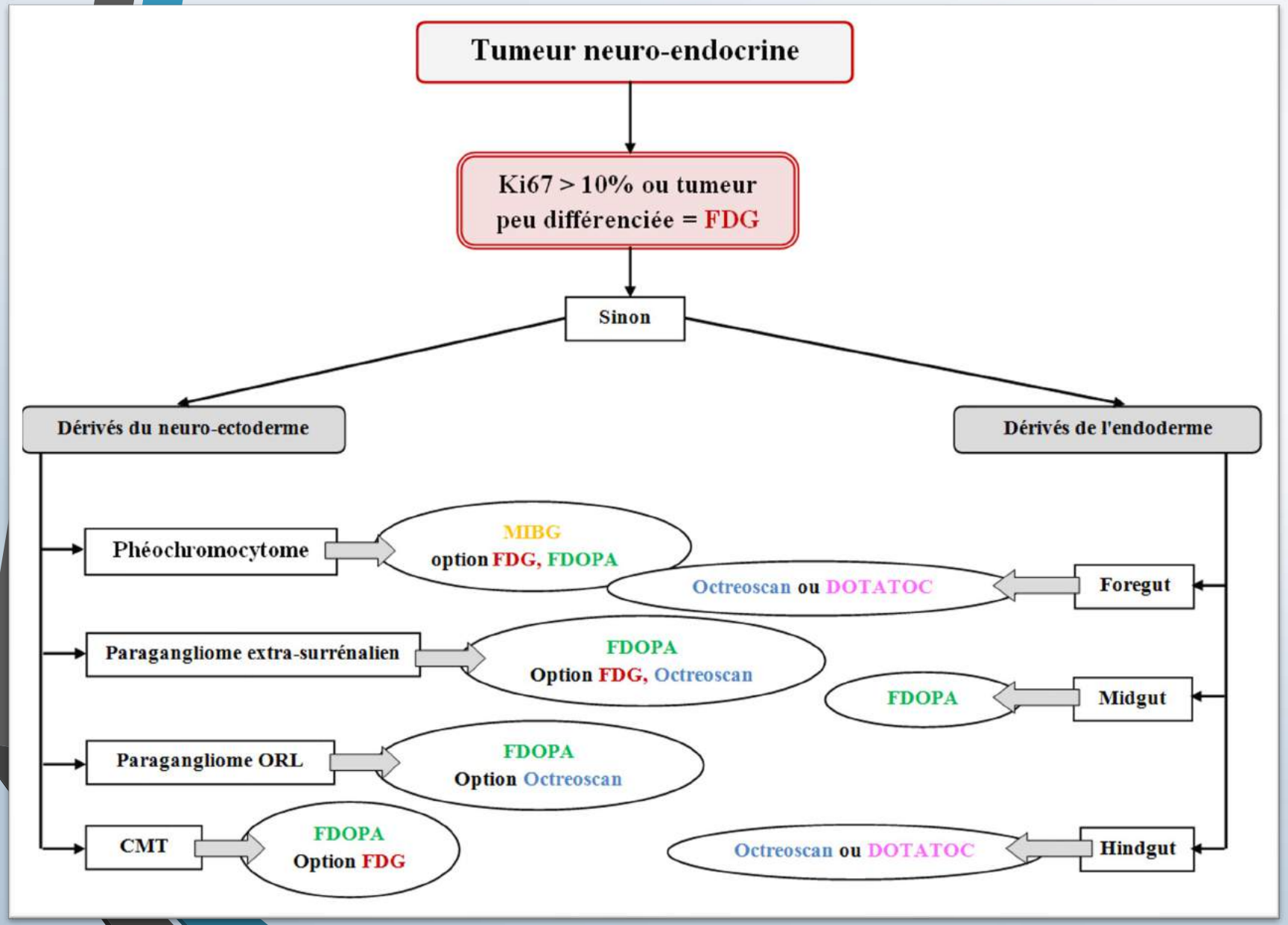
Tumeur neuro-endocrine
Ki67 > 10% ou tumeur peu différenciée = FDG
Sinon
Dérivés du neuro-ectoderme
Dérivés de l'endoderme
Phéochromocytome
MIBG
option FDG, FDOPA
Octreoscan ou DOTATOC
Foregut
Paragangliome extra-surrénalien
FDOPA
Option FDG, Octreoscan
FDOPA
Midgut
Paragangliome ORL
FDOPA
Option Octreoscan
CMT
FDOPA
Option FDG
Octreoscan ou DOTATOC
Hindgut

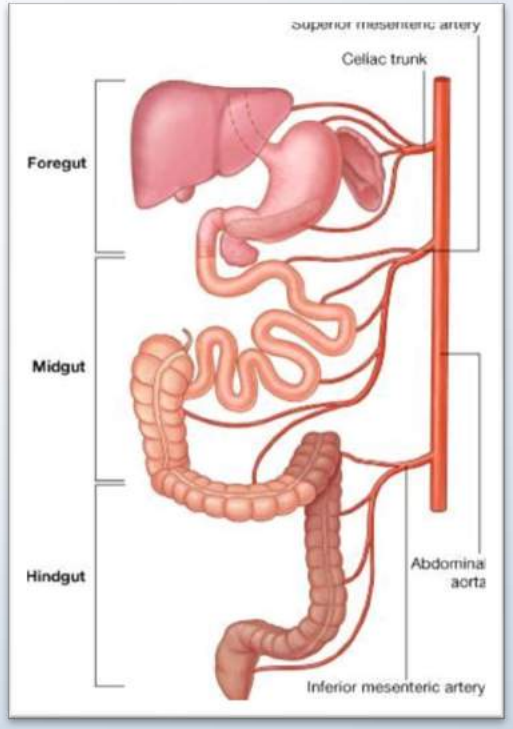
Celiac trunk
Foregut
Midgut
Hindgut
Abdominal aorta
Inferior mesenteric artery

TEP 18-FCH (fluorocholine) et prostate

- Marqueur de la synthèse des PPL membranaires = reflet de la choline-kinase surexprimée dans certains cancer (CHC et ADK prostate essentiellement)
  - Caractérisation d'un nodule hépatique et bilan d'extension (CHC bien différencié) si bilan standard non concluant
  - **Détection/restadification des récidives de cancer de prostate**
  - +/-
    - Stadification initiale des cancers de prostate à haut risque
    - Guide des biopsies prostatiques
    - Plan de traitement des RTE de prostate

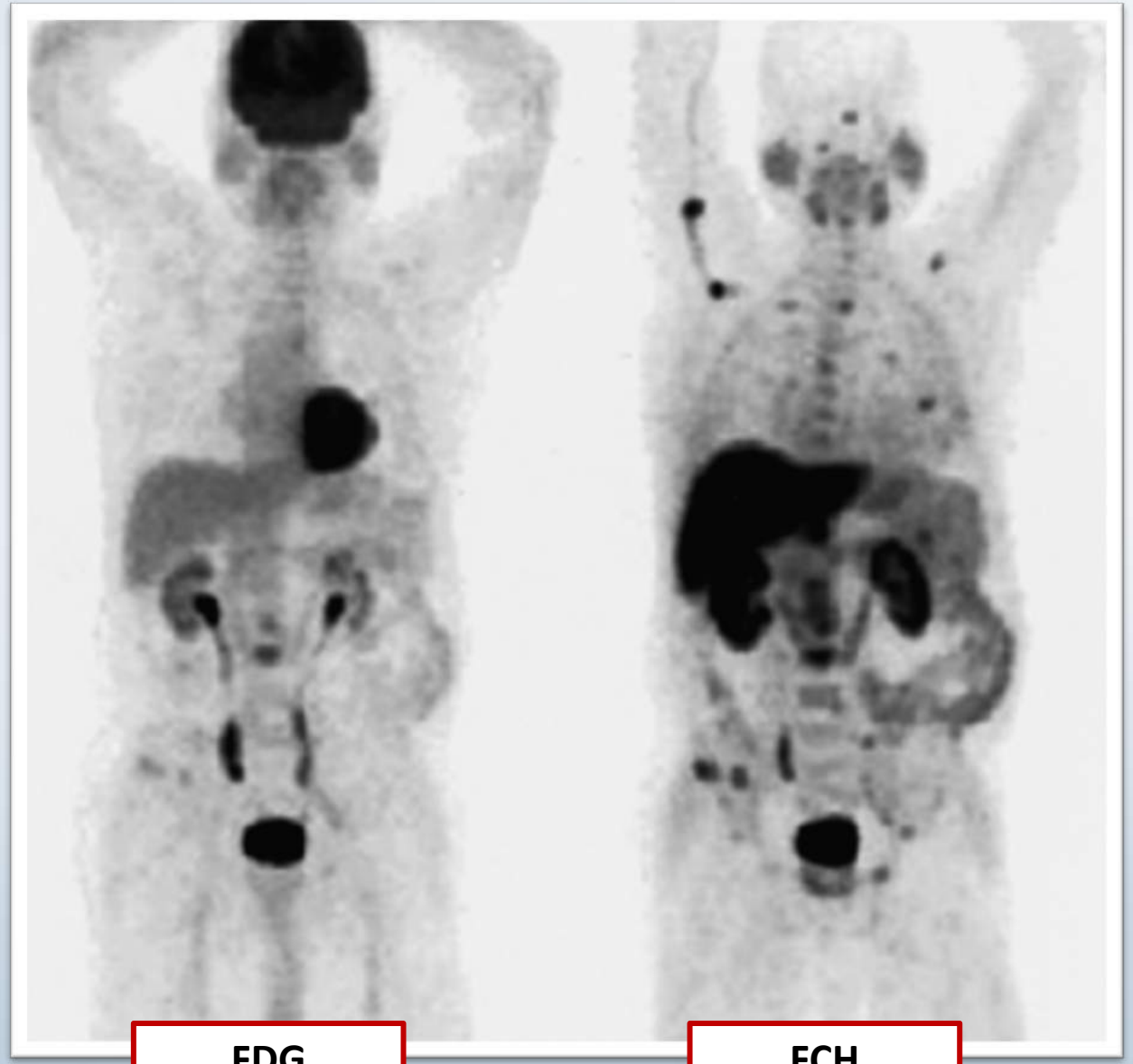
FDG
FCH

- Stade T : IRM
- Stade N = fa
- Stade M : sc
- Impact thér

- Se 85%, Sp

➔ Seuils néce

PSA : >

Temps

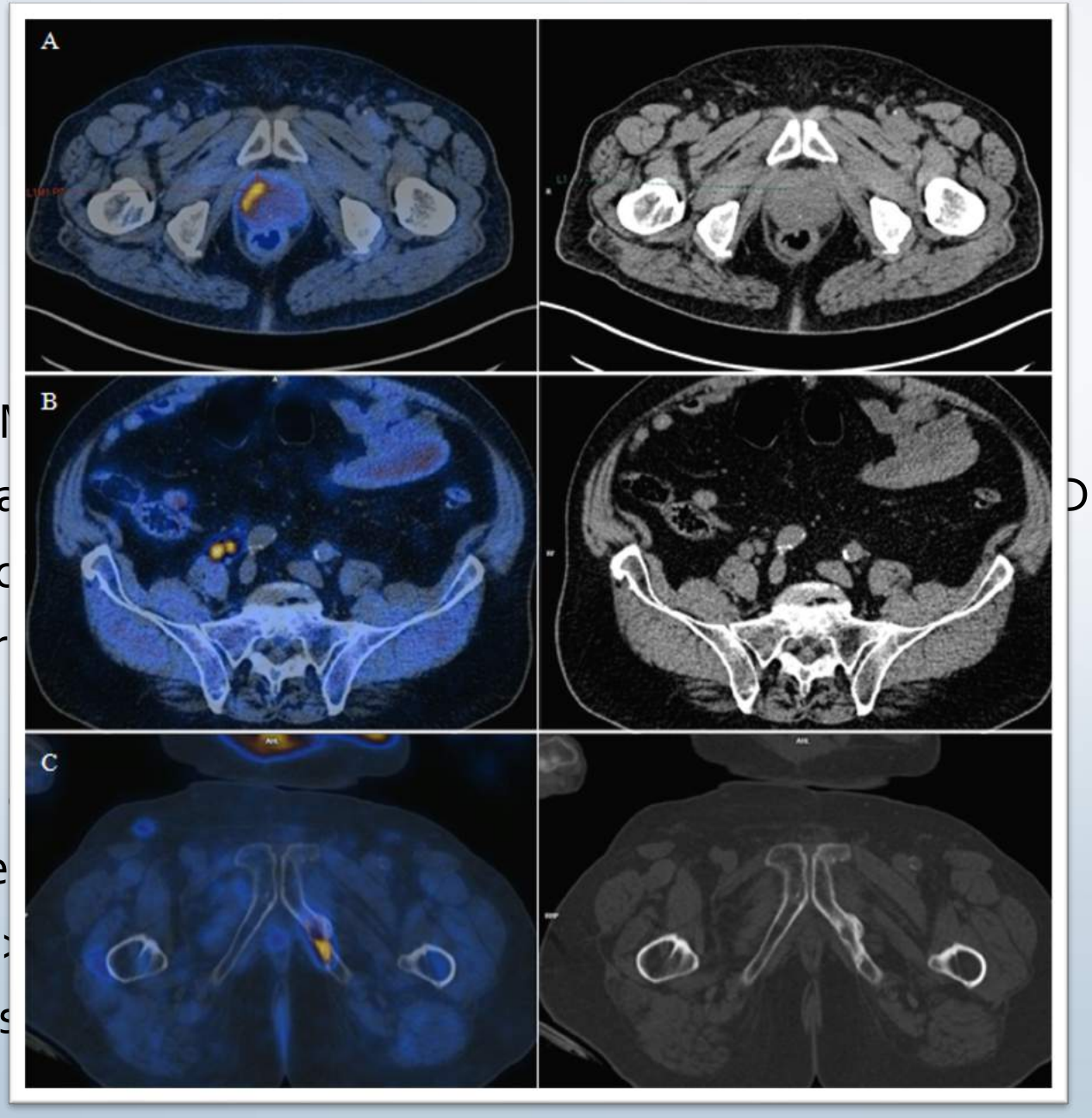

DM

- Fau
tum
infe
- PSM

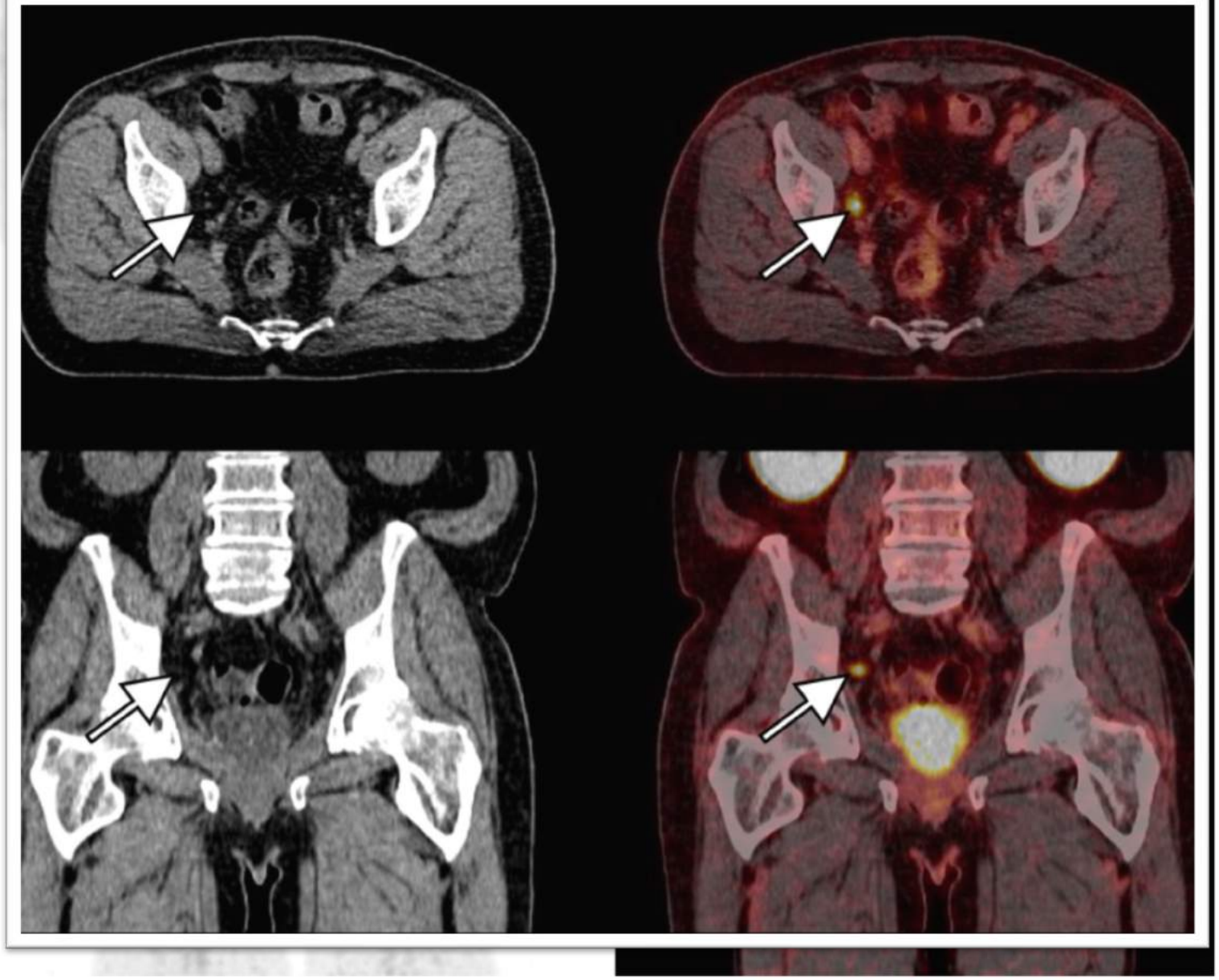

cancers+++,
ation et

Explorations cérébrales en médecine nucléaire

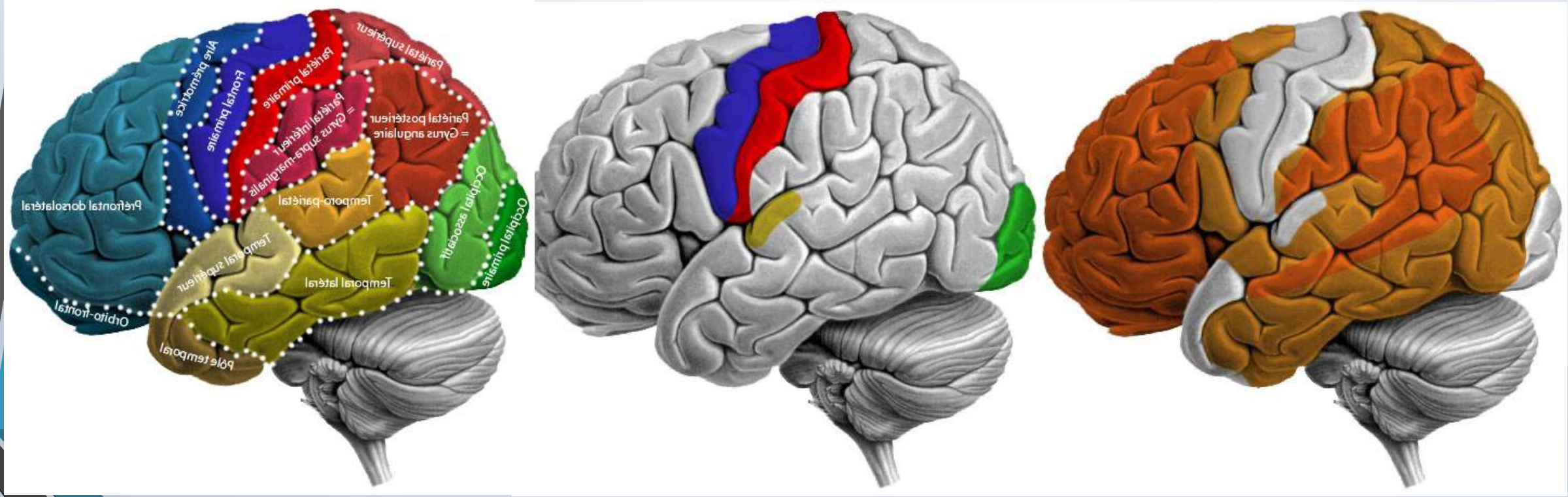

HMPAO vs. TEP FDG= activité neuronale

	HMPAO	TEP
Mécanisme	Perfusion cérébrale	Métabolisme glucidique cérébral
Acqui	0-40min	15
Résol		4
Quan		O ce
Recor		N

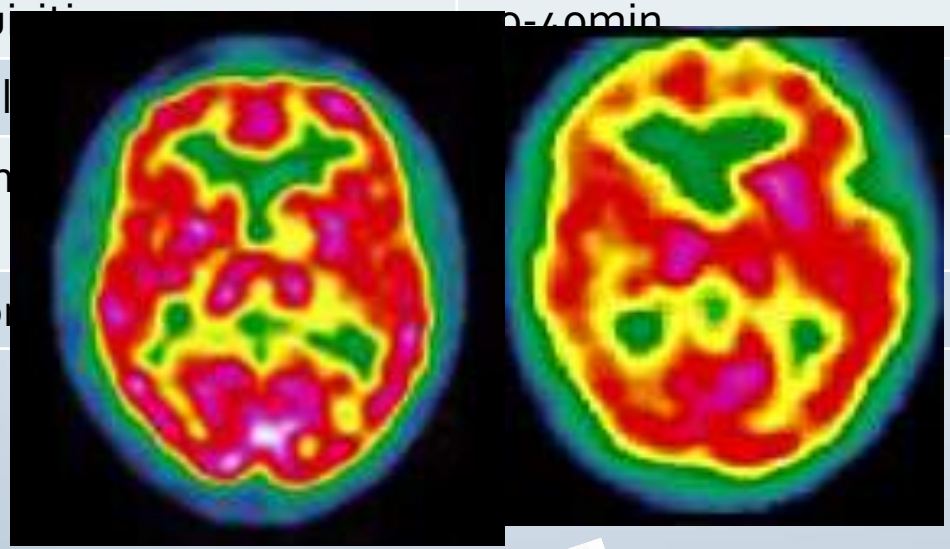

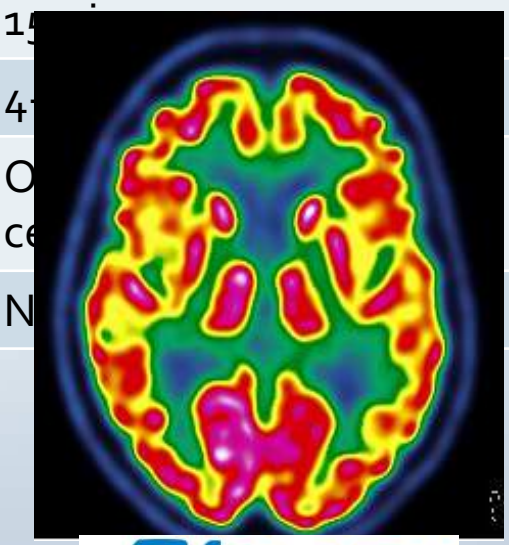

Indications

- Exploration des syndromes démentiels
- Bilan pré-chirurgical des épilepsies pharmaco-résistantes
- Bilan des tumeurs cérébrales (récidives de haut grade++)

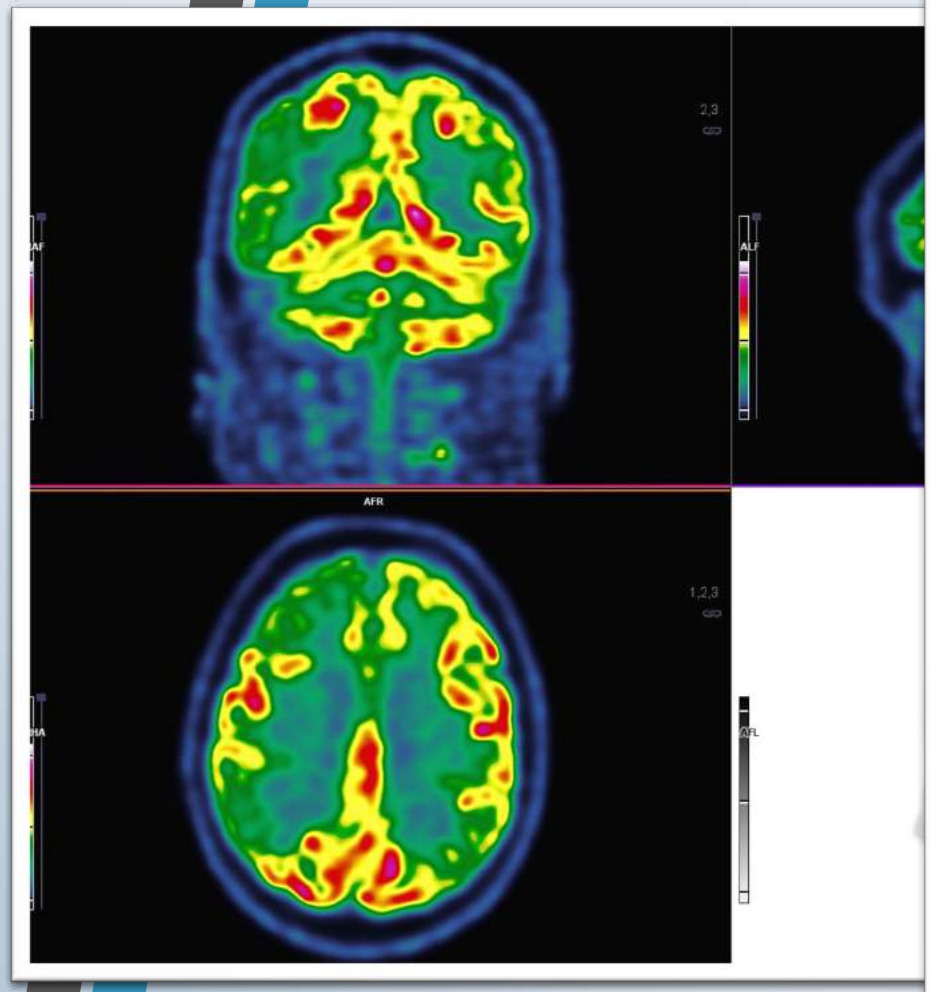

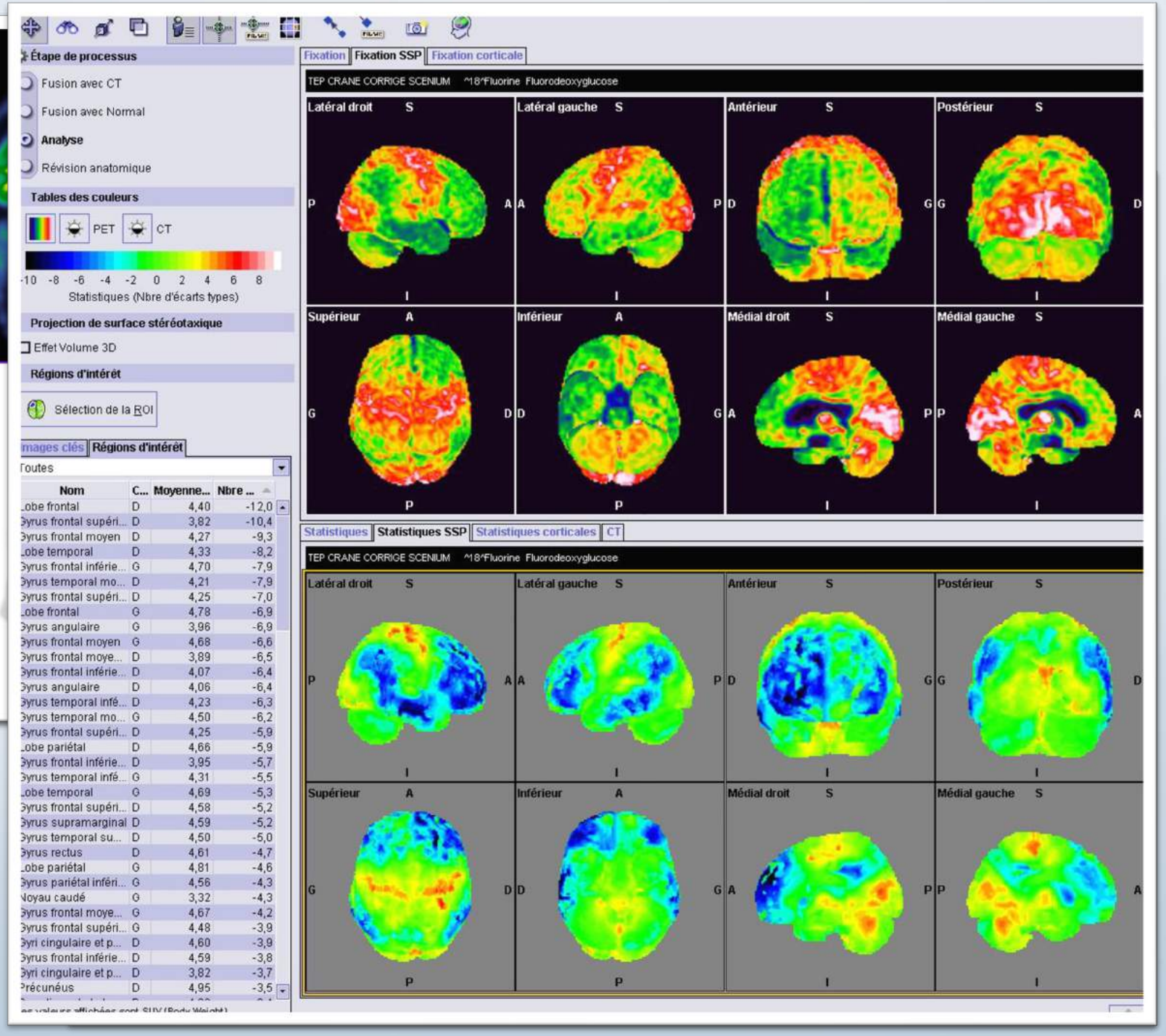

Nom	C...	Moyenne...	Nbre ...
Lobe frontal	D	4,40	-12,0
Gyrus frontal supéri...	D	3,82	-10,4
Gyrus frontal moyen	D	4,27	-9,3
Lobe temporal	D	4,33	-8,2
Gyrus frontal inférie...	G	4,70	-7,9
Gyrus temporal mo...	D	4,21	-7,9
Gyrus frontal supéri...	D	4,25	-7,0
Lobe frontal	G	4,78	-6,9
Gyrus angulaire	G	3,96	-6,9
Gyrus frontal moyen	G	4,68	-6,6
Gyrus frontal moye...	D	3,89	-6,5
Gyrus frontal inférie...	D	4,07	-6,4
Gyrus angulaire	D	4,06	-6,4
Gyrus temporal infé...	D	4,23	-6,3
Gyrus temporal mo...	G	4,50	-6,2
Gyrus frontal supéri...	D	4,25	-5,9
Lobe pariétal	D	4,66	-5,9
Gyrus frontal inférie...	D	3,95	-5,7
Gyrus temporal infé...	G	4,31	-5,5
Lobe temporal	G	4,69	-5,3
Gyrus frontal supéri...	D	4,58	-5,2
Gyrus supramarginal	D	4,59	-5,2
Gyrus temporal su...	D	4,50	-5,0
Gyrus rectus	D	4,61	-4,7
Lobe pariétal	G	4,81	-4,6
Gyrus pariétal inféri...	G	4,56	-4,3
Noyau caudé	G	3,32	-4,3
Gyrus frontal moye...	G	4,67	-4,2
Gyrus frontal supéri...	G	4,48	-3,9
Gyri cingulaire et p...	D	4,60	-3,9
Gyrus frontal inférie...	D	4,59	-3,8
Gyri cingulaire et p...	D	3,82	-3,7
Précunéus	D	4,95	-3,5

Patterns scintigraphiques

Démences dégénératives diffuses

MA

DCLD

Dégénérescences lobaires

DFT

DS

APP

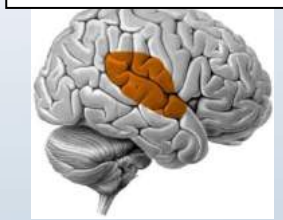

Syndromes parkinsoniens atypiques

DCLD

PSP

DCL

AMS

DaTSCAN

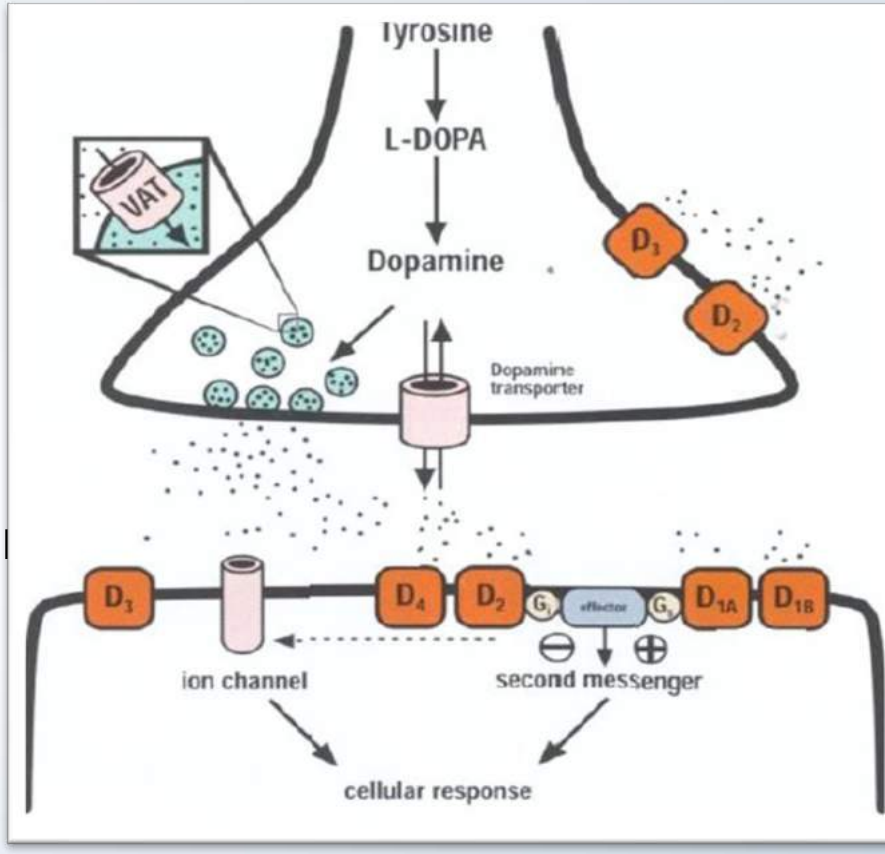

- Etude de la neurotansmission dopaminergique = neurones dopaminergiques
- Indications
  - Sd parkinsonien vs TE ou neuroleptique
  - Sd parkinsonien atypiques (MP, AMS, PSP, DCL, DCB)
  - MA vs DCL
- F-DOPA?

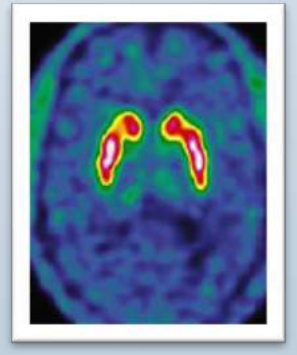

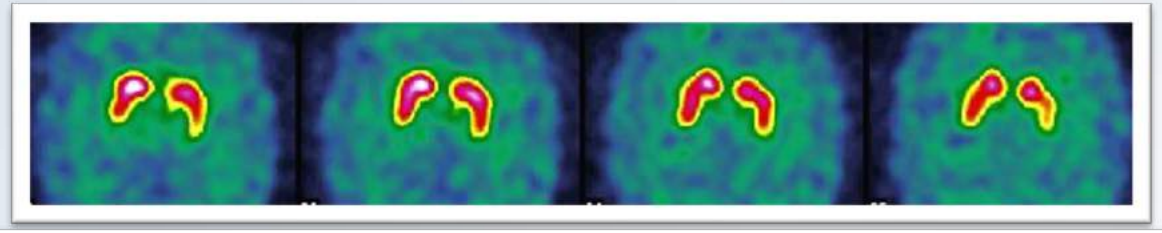

	Right	Left	Right	Left	Right	Left
atient ptake	2.92	2.60	2.77	2.41	3.19	2.94
ormal ±1 SD)	2.64 (±0.63)	2.63 (±0.63)	2.50 (±0.61)	2.48 (±0.61)	2.88 (±0.66)	2.92 (±0.69)
ercent eviation	11%	-01%	11%	-03%	11%	01%
um of SD rom mean	0.45	-0.06	0.44	-0.11	0.47	0.03

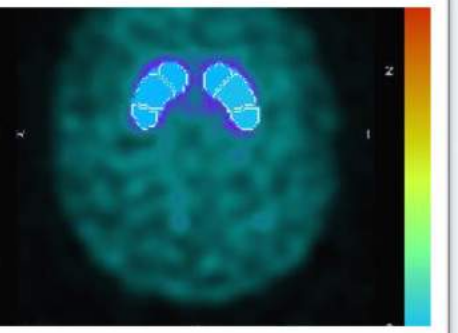

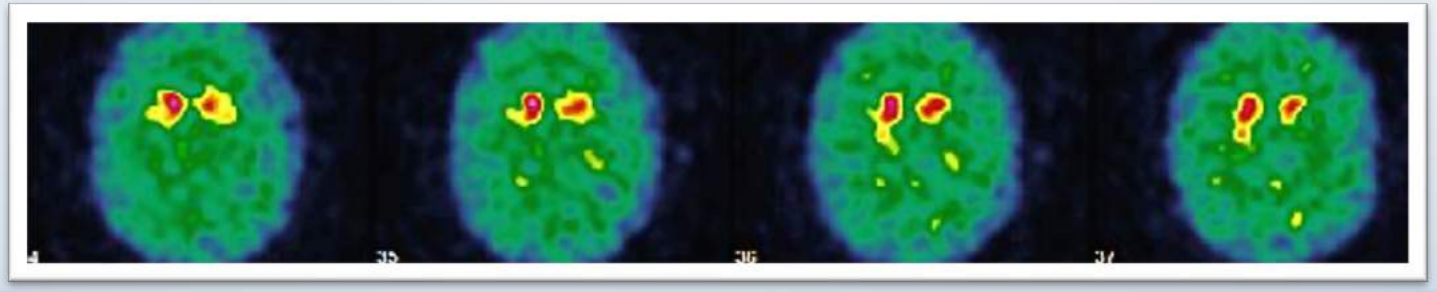

	Right	Left	Right	Left	Right	Left
atient ptake	0.88	0.79	0.58	0.56	1.37	1.22
ormal ±1 SD)	2.20 (±0.63)	2.22 (±0.63)	2.05 (±0.61)	2.05 (±0.61)	2.46 (±0.66)	2.55 (±0.69)
ercent eviation	-60%	-64%	-72%	-73%	-44%	-52%
um of SD rom mean	-2.12	-2.28	-2.38	-2.44	-1.64	-1.93

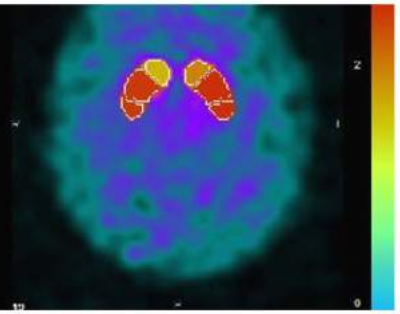

DaTSCAN +	DaTSCAN -
Maladie de Parkinson	Maladie d'Alzheimer
Démence à corps de Lewy diffus	Sd parkinsonien iatrogène
Atrophie multi-systématisée	Sd parkinsonien psychogène
Paralysie supra-nucléaire progressive	Tremblement essentiel
Dégénérescence cortico-basale	
Atteinte striatale uni ou bilatérale autre (AVC)	

TEP-IRM

- IRM : anatomie, étude vasculaire, dg différentiel
- TEP :
  - informations fonctionnelles selon le traceur utilisé : FDG, FDOPA, plaque amyloïde…
  - Moins d'impact de la variation physiologique du vieillissement (compensations fonctionnelles)
  - Les anomalies fonctionnelles précédent les anomalies morphologiques
- ➔ analyse anatomo-fonctionnelle fine, en 1 examen. Neuro-oncologie ++

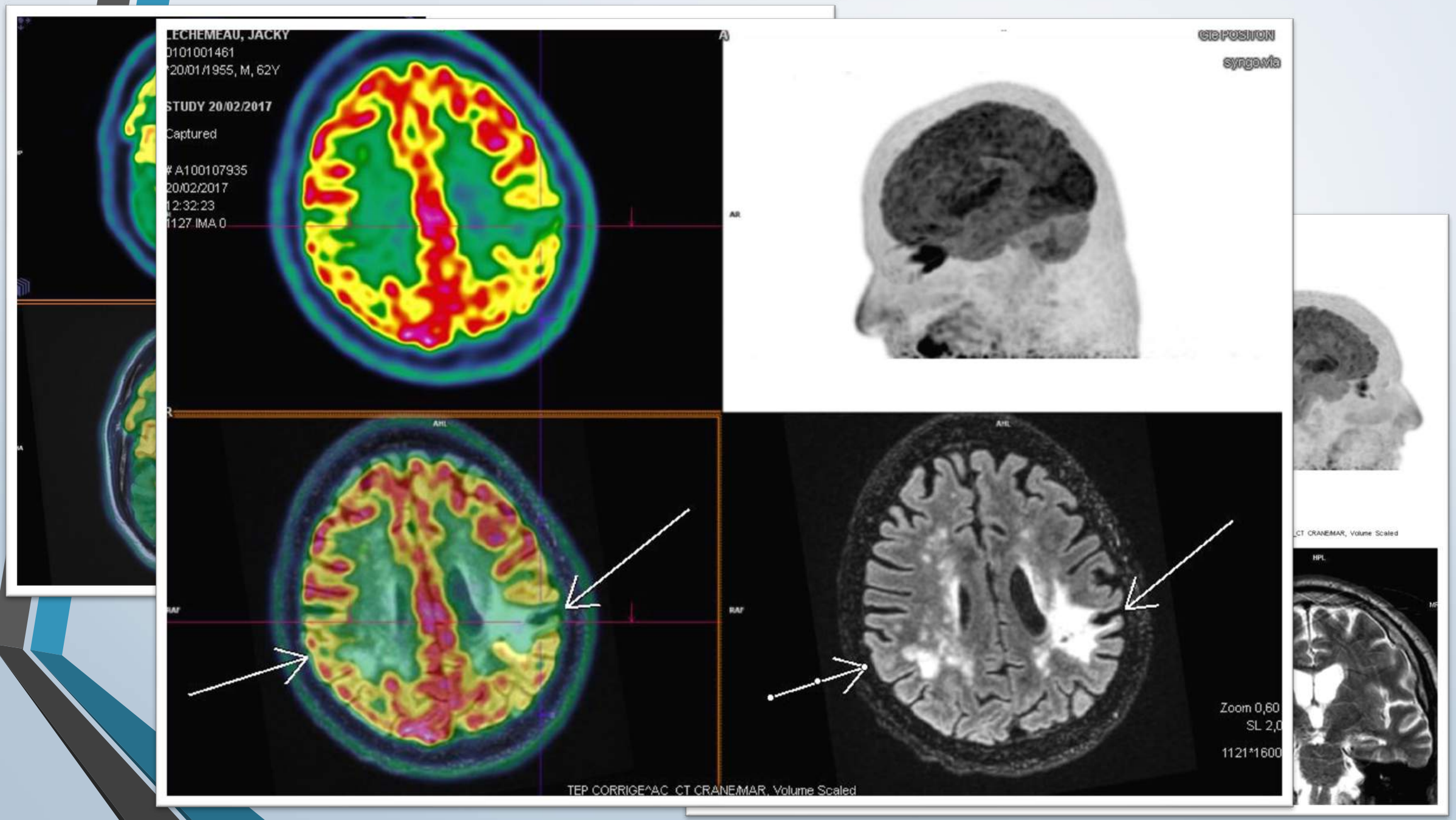
LECHEMEAU, JACKY
0101001461
20/01/1955, M, 62Y
STUDY 20/02/2017
Captured
A100107935
20/02/2017
12:32:23
1127 IMA 0
syngo.via
Zoom 0,60
SL 2,0
1121*1600
TEP CORRIGE^AC CT CRANE/MAR, Volume Scaled

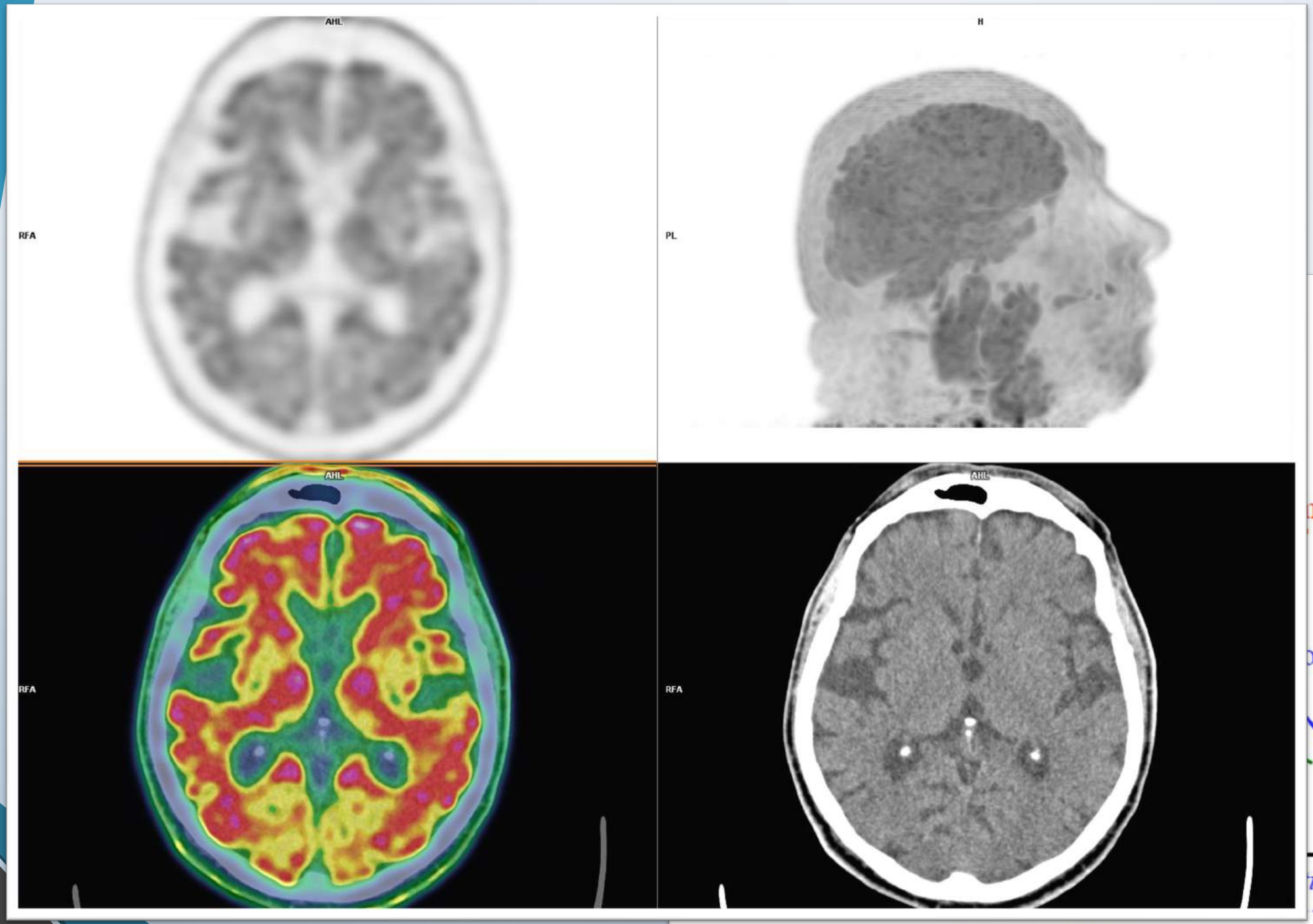

nyloïde

ognition

Métabolisme
du glucose

Temps

ique

traceurs…

Thérapie anti-tumorale
^{18}F-FU

Néo-angiogénèse
^{18}F-$\alpha_V\beta_3$-RDG
^{18}F-AH111585
Bevacizumab

Plaque amyloïde
^{18}F-AV45
^{18}F-AV1
^{11}C-PIB

Récepteurs hormonaux
^{18}F-FES (oestrogènes)
^{18}F-FDHT (testostérone)
^{68}Ga-DOTATOC/NOC (somatostatine)
GLP1

Perfusion
Rubidium 82
18F-Flurpiridaz

Hypoxie:
^{18}F-FMISO
^{64}Cu-ATSM
^{18}F-FAZA
^{124}I-IAZA
^{18}F-HX4

Métabolisme glucidique:
^{18}F-FDG

Immuno-TEP
Récepteurs HER2: ^{89}Zr-Trastuzumab
CD44: ^{89}Zr-U36
CA-IX: ^{124}I-G250

Prolifération cellulaire (acides nucléiques)
^{18}F-FLT
^{11}C-Thymidine

Métabolisme osseux:
^{18}F-FNa

Synthèse hormonale
^{18}F-FDOPA

Membranaire:
^{18}F-FCH
^{11}C-choline
^{18}F-acetate

Métabolisme peptidique
^{11}C-MET
^{18}F-FET
^{18}F-FMT

Gènes rapporteurs
^{18}F-FEAU, FIAU, FMAU

Apoptose
^{18}F-Annexine V
^{18}F-WC-II 89
^{18}F-ML-10
^{18}F-ICMT-11

……

Comment récupérer un résultat

- Examens faits à la clinique
  - Courrier
  - Téléphone
  - Fax
  - Mail
- VENUS Diffusion
  - Adresses :

- Examen TEP
  - PACS
  - VENUS diffusion

Comment récupérer un résultat

- Examens faits à la clinique
  - Courrier
  - Téléphone
  - Fax
  - Mail
- VENUS Diffusion
  - Adresses :

- Examen TEP
  - PACS
  - VENUS diffusion

http://imagerie-moleculaire-poitiers.fr/

https://secure.scinti-france.fr/diffusion/sites/giepositon/diffusion.php

Comment récupérer un résultat

- SITE INTERNET
  - Adresse :

http://imagerie-moleculaire-poitiers.fr/

Le SINEM Poitiers vous accueille et vous informe

Comment récupérer un résultat

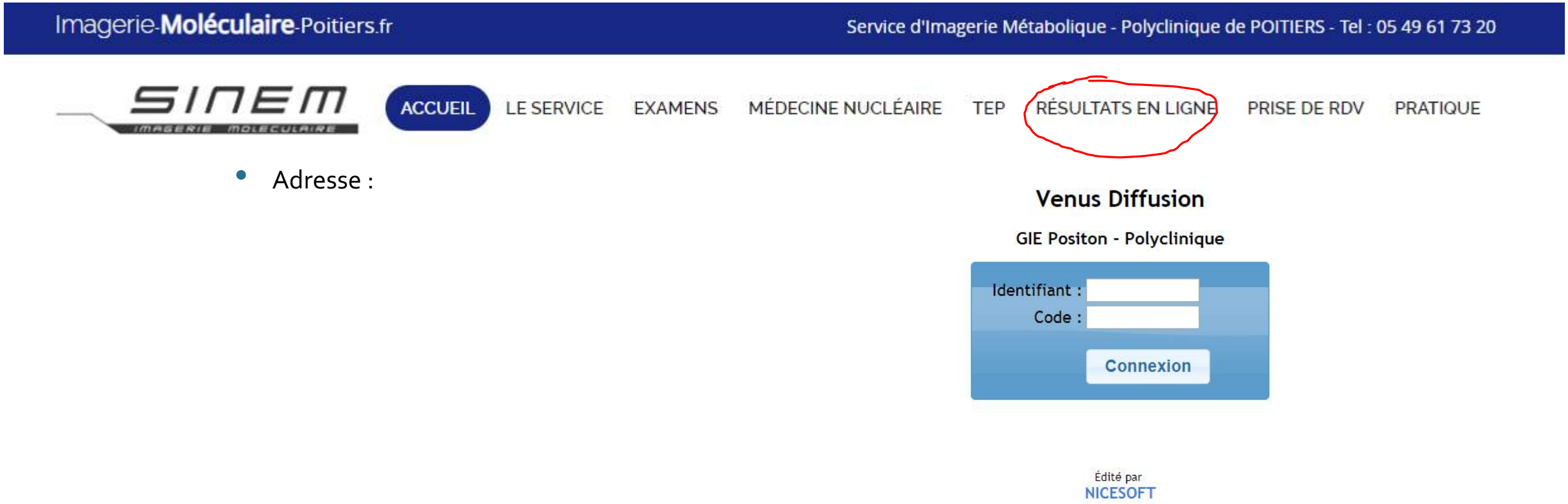

- Adresse :

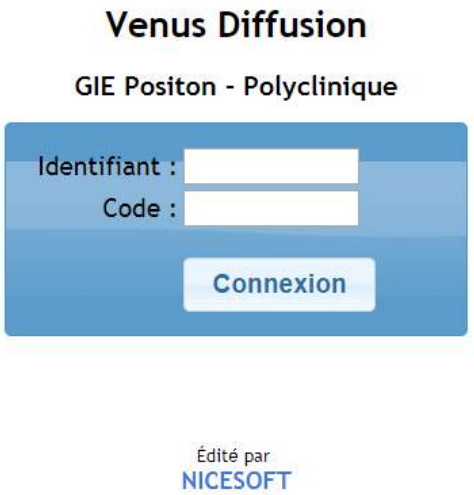

MEDECIN
Identifiant = RPPS
Code fourni par nous

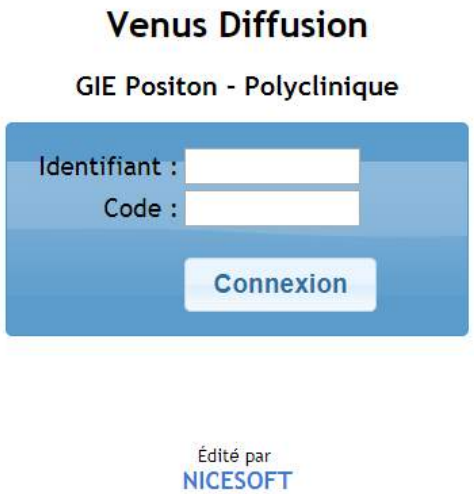

PATIENT
Inscription
en bas
du compte rendu

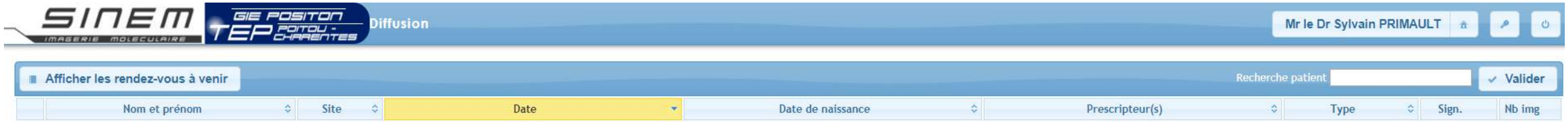

Docteur Damien COISNE

Afficher les rendez-vous à venir

Recherche patient Valider

	Nom et prénom	Site	Date	Date de naissance	Prescripteur(s)	Type	Sign.	Nb img
•	♂ ALIU Kujtim	Polyclinique	10/09/2018	30/05/1969	LE GAL, DUFOUR, BEAUFORT, COISNE, SERVICE DE CARDIOLOGIE, LABARRE, DEGAND	EFF-REP-PUB		0
•	♀ AUDIGUIER Anne Marie	Polyclinique	12/07/2018	05/12/1947	BECAT, COISNE	EFF-REP-PUB		0
•	♂ LAFARIE Luc	Polyclinique	28/06/2018	22/09/1949	MERGY, COISNE	EFF-REP-PUB		0
•	♂ QUINTART Thierry	Polyclinique	18/06/2018	25/02/1961	LARRIEU-ARDILOUZE, REHMAN, LE GAL, DUFOUR, COISNE, LESBORDES, LLATY	EFF-REP-PUB		0
•	♂ COURTAULT CHRISTIAN	Polyclinique	15/05/2018	08/11/1947	GAUDEAU, LEVESQUE, COISNE	CTER-G	BK	2
•	♂ BARBOT Jean Marc	Polyclinique	16/04/2018	27/11/1962	COISNE, SOVI, VARROUD VIAL, LARRIEU-ARDILOUZE, CHRISTIAENS, LE GAL	EFF-REP-PUB		0
•	♂ GUILLOT Jacques	Polyclinique	23/11/2017	09/09/1946	LE GAL, STORDEUR, MAHDJOUB, COISNE, TORREMOCHA, ROSTYKUS, DUFOUR	EFF-REP-PUB		0
•	♂ GASTON Jean Luc	Polyclinique	01/08/2017	29/03/1960	ALLAL, LARRIEU-ARDILOUZE, COISNE, GUILLARD, PICARD, CHAMPION	EFF-REP-PUB		0
•	♂ LIVET Francois	Polyclinique	01/08/2017	06/02/1967	COISNE	EFF-REP-PUB		0
•	♂ THOUVENIN Emile	Polyclinique	20/06/2017	17/06/1935	LLATY, COISNE, LARRIEU, ROSTYKUS, VARROUD VIAL, LEVESQUE	EFF-REP-PUB		0
•	♂ FOUGEROUX Christian	Polyclinique	30/05/2017	04/06/1948	COISNE	EFF-REP-PUB		0
•	♂ CHAPPE Christian	Polyclinique	29/05/2017	12/05/1943	COISNE	EFF-REP-PUB		0
•	♂ FIOT Claude	Polyclinique	03/05/2017	13/10/1935	COISNE, ROSTYKUS	EFF-REP-PUB		0
•	♂ BALIN Michel	Polyclinique	27/02/2017	16/04/1944	COISNE	EFF-REP-PUB		0
•	♂ PALCY Daniel	Polyclinique	10/01/2017	31/08/1957	LESBORDES, LE HENAFF, SERVICE DE CARDIOLOGIE, LARRIEU-ARDILOUZE, DUFOUR, VARROUD VIAL, COISNE, LESBORDES	EFF-REP-PUB		0
•	♂ BOURRIAUD Jean Marie	Polyclinique	19/09/2016	06/10/1957	RICHER, FRATY, VARROUD VIAL, COISNE	EFF-REP-PUB		0
•	♂ BONNAUD Henri	Polyclinique	03/08/2016	21/08/1931	COISNE, JAMMET	EFF-REP-PUB		0
•	♀ PORCHERON Jacqueline	Polyclinique	26/05/2016	02/08/1951	COISNE	EFF-REP-PUB		0
•	♂ BOILLEDIEU SERGE	Polyclinique	24/02/2016	25/04/1939	SERVICE DE CARDIOLOGIE, COISNE, LE GAL	EFF-REP-PUB		0
•	♂ BEASSE PHILIPPE	Polyclinique	27/02/2014	20/09/1955	COISNE	CTER-G	BL	7

Docteur Damien C NE

♂ CO TAULT CHRISTIAN né le 08/11/1947 - 70 ans à la date de l'examen

Scintigraphie myocardique au thallium synchronisée à l'ECG du 15/05/2018 (Polyclinique)

PDF PDF

Identifiants
08111947
127771

TOMOSCINTIGRAPHIE MYOCARDIQUE AU THALLIUM :HR
Indications :
Evaluation de la réserve coronaire chez un patient porteur de 10 stents posés en février 2018 sur l'IVA et le tronc commun.
Sténose de la circonflexe proximale résiduelle qui n'a pas pu être dilatée.
La FEVG est à 30 %.
Evaluation sous traitement avant éventuelle nouvelle coronarographie.

Technique :
Injection intraveineuse d'une dose de 74.1 MBq de Thallium 201 après une épreuve de stress puis enregistrement tomographique.
Réinjection de 38 MBq de Thallium 201 3 heures après et nouvelle acquisition tomographique, synchronisée à l'ECG.

Résultats :
Test mixte (effort et Persantine®) réalisé par le Dr GAUDEAU
- Traitement : test maquillé.
- Epreuve d'effort : niveau atteint de 110 Watts, pour une fréquence cardiaque de 104 bpm, soit 70 % de la FMT.
- Injection de Dipyridamole
- chute tensionnelle à l'effort (105/60)
- Résultat : épreuve cliniquement douteuse (dyspnée) et électriquement positive avec un sous décalage du ST de -1 mm en V5.

Tomoscintigraphie
Une plage hypofixante totalement réversible inféro latérale sur environ 20 % du VG.
Une plage hypofixante transmurale également réversible de la paroi antérieure s'étendant jusqu'à l'apex, sans atteinte du versant septal de l'apex, sur environ 20 % du VG.
Pas d'anomalie de la paroi septale.
La FEVG est abaissée à moins de 30 % avec une chute à l'effort (36% à l'effort).
Les volumes sont augmentés (VTS 75 ml), se majorant à l'effort.
Hypokinésie globale plus marquée à l'effort.

Conclusion :
Après un test mixte maquillé, sous maximal, positif, la scintigraphie myocardique montre :
Une ischémie inféro latérale sur 20 % du VG.
Une ischémie antérieure sur environ 20 % du VG qui pourrait correspondre au territoire de la première diagonale,
Une sidération myocardique à l'effort avec hypokinésie globale, baisse de la FEVG à moins de 30 % et des volumes ventriculaires augmentés se majorant à l'effort.

Les résultats sont adressés aux cardiologues pour discuter d'une coronarographie de contrôle.

Bien confraternellement.

Dr Benjamin KHALIFA

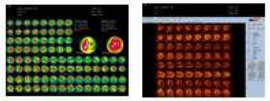

1 2

Image 1 / 2

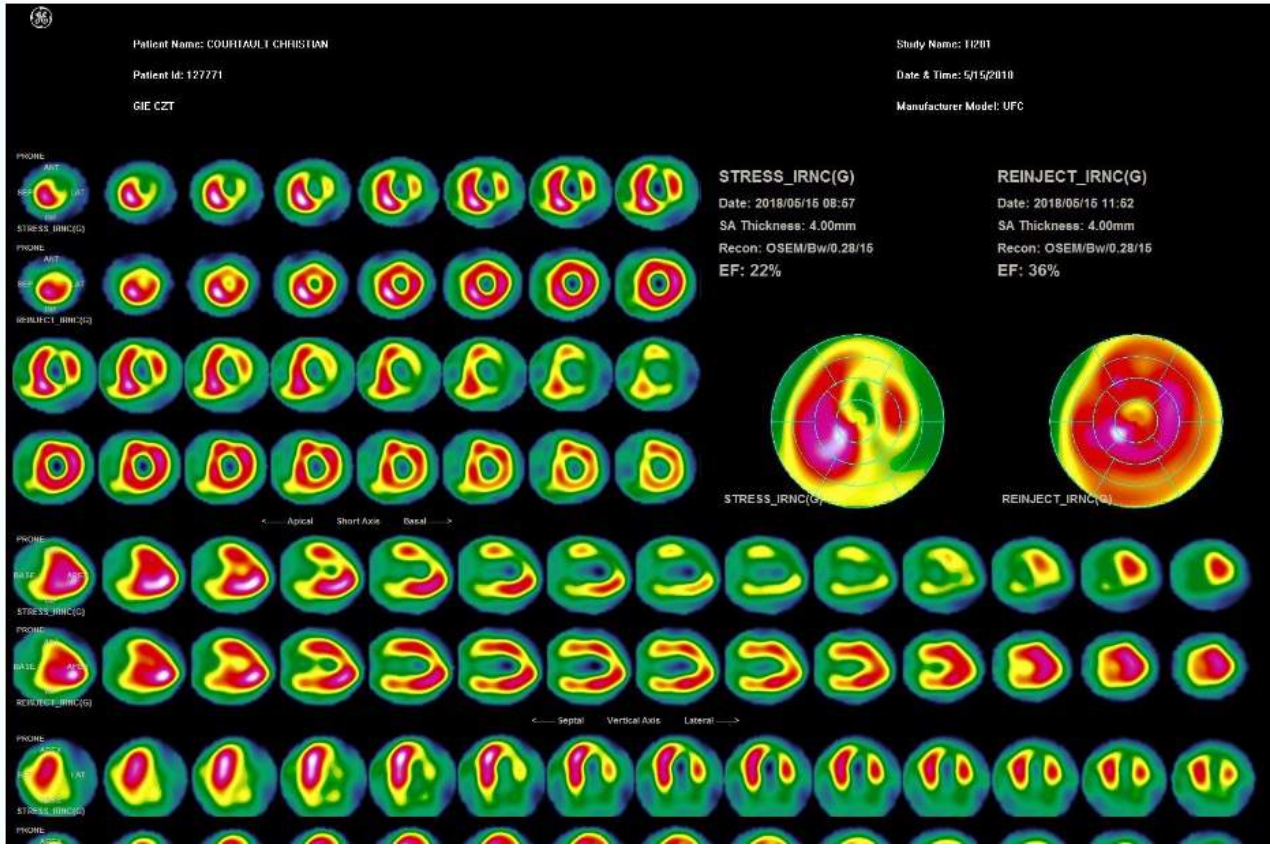

formulaires

formulaires

SINEM IMAGERIE MOLECULAIRE

ACCUEIL | LE SERVICE | EXAMENS | MÉDECINE NUCLÉAIRE | TEP | RÉSULTATS EN LIGNE | PRISE DE RDV | PRATIQUE

Pratique → Téléchargements

LES INFORMATIONS CONCERNANT MA SCINTIGRAPHIE

Votre rendez vous de scintigraphie vient d'être programmé.

Pour noter la date et l'heure de l'examen, avoir un plan d'accès tout prêt, téléchargez notre fiche de rendez vous et imprimez la pour le jour J :

Fiche de rendez-vous de scintigraphie

CONVOCATION À UNE SCINTIGRAPHIE CARDIAQUE

Modalités, formalités, déroulement de l'examen...

Les infos pratiques pour votre rendez-vous sont rappelées sur la fiche de convocation à télécharger/imprimer :

Convocation pour une scintigraphie cardiaque

CONVOCATION POUR UN SCANNER TEP (Demandes d'examen)

DEMANDE D'EXAMEN TEP au FDG (corps entier, cérébral...)

DEMANDE D'EXAMEN TEP au FNA

DEMANDE D'EXAMEN TEP à la FLUOROCHOLINE

Conclusion

- Evolution constante de la MN : nouvelles technologies, nouveaux traceurs, hybridation des techniques
- La TEP devient la référence ➔ mais 2 facteurs importants : la génération des machines, le panel de traceurs disponibles
- La CZT en cardiologie : meilleures performances, meilleure dosimétrie, meilleure productivité
- La scintigraphie conventionnelle a toujours sa place
- Ne pas hésiter à demander un avis MN+++