Scintigraphie osseuse et amylose cardiaque

Saintes le 24 septembre 2020

Dr Franck Proffit Imagerie Moléculaire *SINEM Poitiers/Saintes*

Scintigraphie osseuse et amyloses

Rappels

Type d'amylose :

AA inflammatoire

AL chaine légère d'Immunoglobuline

ATTR amylose à transthyrétine

ATTRm / mutation (Portugal, Japon Suède *Val30Met* et Afrique Amérique latine *Val122Ile*

ATTRwt ou ASS amylose sénile systémique

Pas d'atteinte cardiaque dans les AA

Pour les amyloses à transthyrétine mutée, l'atteinte cardiaque est inconstante et dépend de la mutation allant de l'atteinte neurologique à l'atteinte cardiaque pure, d'autre donne une atteinte mixte.

Les dépôts interstitiels des fibrilles amyloïdes augmentent avec l'âge (Jusqu'à 25 % chez les + de 80 ans)
La maladie touche surtout les Hommes 95%

Scintigraphie osseuse et amyloses

Selon la localisation des dépôts amyloïdes la maladie va être différente

Atteinte ventriculaire : cardiopathie hypertrophique et restrictive conduisant à l'IC
Voies de conduction : trouble conductif à tous les étages, sino-atrial, AV, Bloc de Branche
Vasculaire : ischémie
Système nerveux autonome : dysautonomie cardiaque
Péricardique : épanchement

Importance d'un diagnostic précoce de l'amylose et de son type pour mettre en place le traitement approprié

Diagnostic: clinique, ECG, échographique, IRM, histologique (prélèvement périphérique ou organe atteint)
Dépôt amyloïde colorés au rouge Congo Alcalin

Diagnostic scintigraphique

Scintigraphie osseuse et amyloses

La scintigraphie est une technique d'imagerie fonctionnelle basée sur l'émission, et non pas la transmission (le rayonnement vient du patient)

On utilise un traceur radioactif : l'isotope émet un rayonnement gamma, récupéré par une gamma caméra, ou encore appelée caméra à **scintillation**

scintigraphie

Le traceur radioactif est un médicament appelé Radiopharmaceutique

Scintigraphie osseuse et amyloses

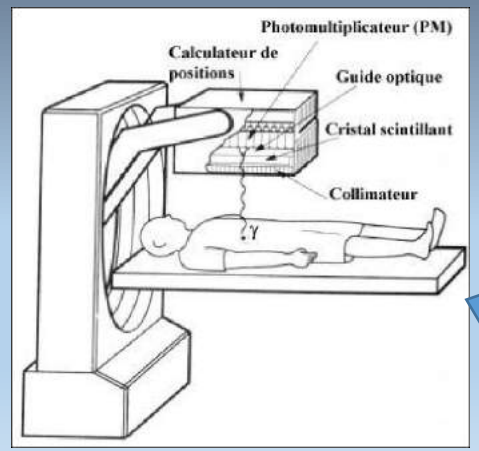

Scintigraphie osseuse et amyloses

Radiopharmaceutiques

En scintigraphie osseuse il existe plusieurs traceurs possibles parmi les biphosphonates marqués au Tc99m

- le pyrophosphate ^{99m}Tc-PYP USA
- Le 3,3-diphosphono-1,2 propane dicarboxyllique ^{99m}Tc-DPD Europe
- le methylène diphosphonate ^{99m}Tc-MDP
- l'hydroxyméthylène diphosphonate ^{99m}Tc-HMDP

Leur affinité pour le tissu osseux est forte (> autre tissus) élimination urinaire,
ils sont incorporés dans les cristaux d'hydroxyapatite en formation et reflète donc l'activité ostéoblastique.

En 1977 Kula et al rapporte la fixation des biphosphonates au niveau de dépôts amyloïde des tissus mou,
En réalité aucune hypothèse n'a jamais été vraiment vérifiée, (calcification ?)
mais la scintigraphie osseuse à sa place dans les amyloses, notamment cardiaques.

Scintigraphie osseuse et amyloses

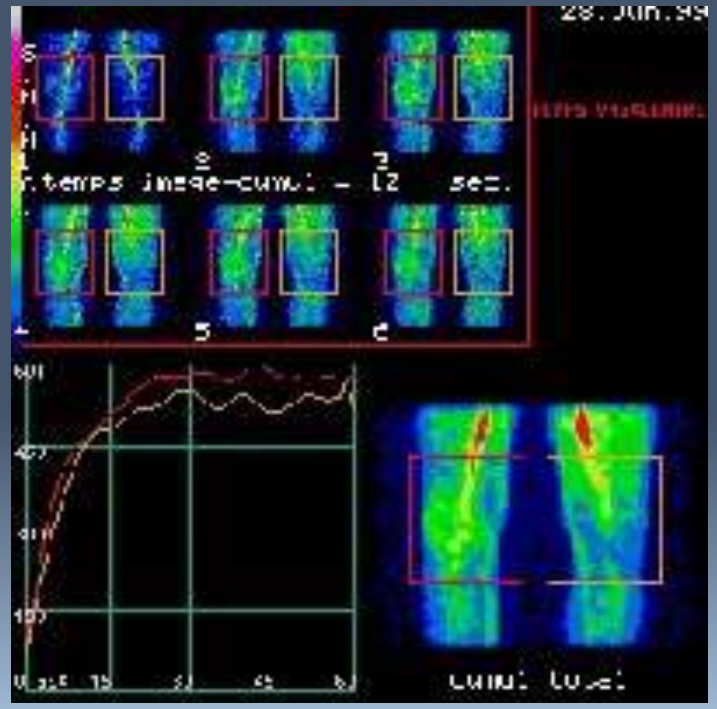

Étude dynamique au temps précoce

Scintigraphie osseuse et amyloses

Étude statique au temps tardif

Scintigraphie osseuse et amyloses

Étude par balayage corps entier
au temps tardif

Scintigraphie osseuse et amyloses

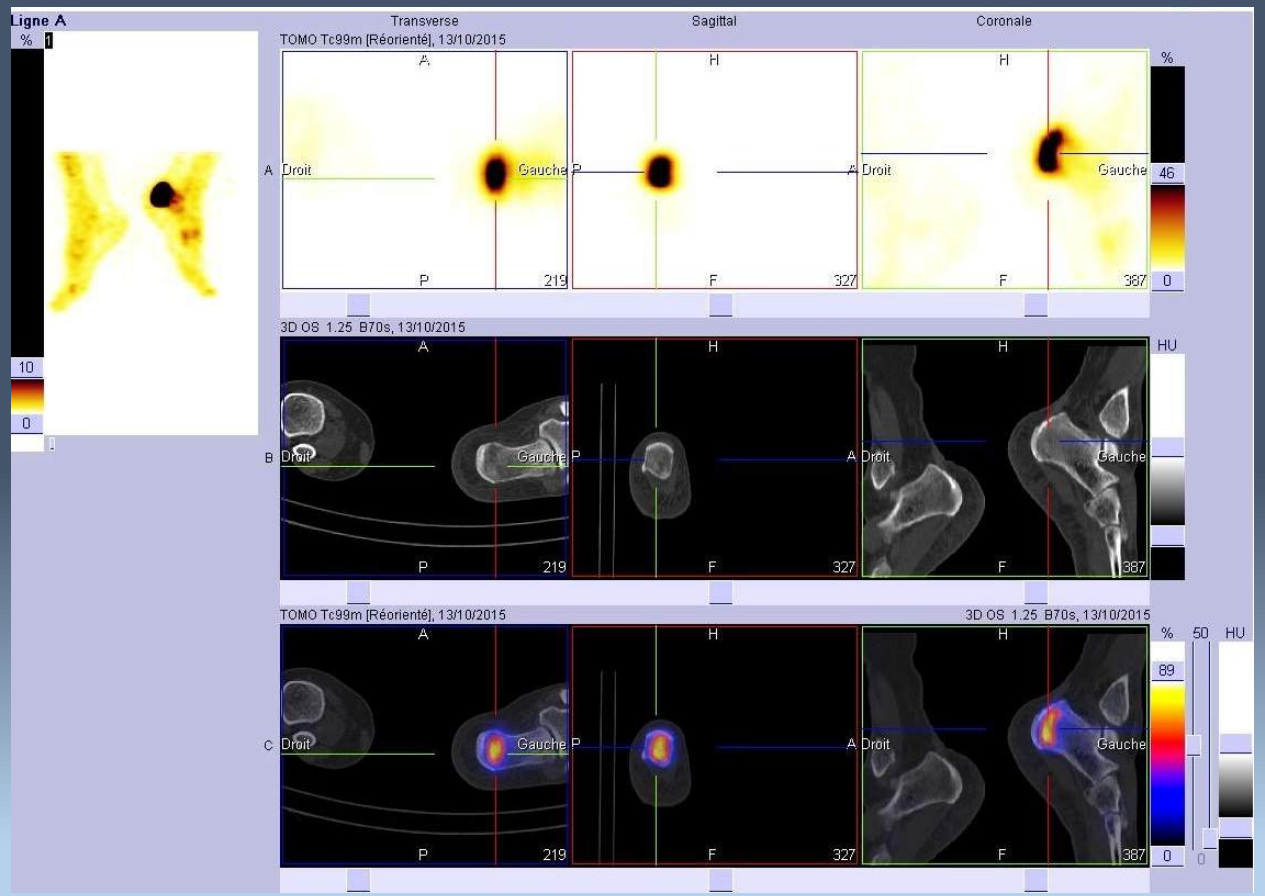

Tomoscintigraphie 3 plans de l'espace couplée au scanner

Imagerie multimodalité

Scintigraphie osseuse et amyloses

Rendu 3D de la tomoscintigraphie

En 2020

MN 870 CZT

Scintigraphie osseuse et amyloses

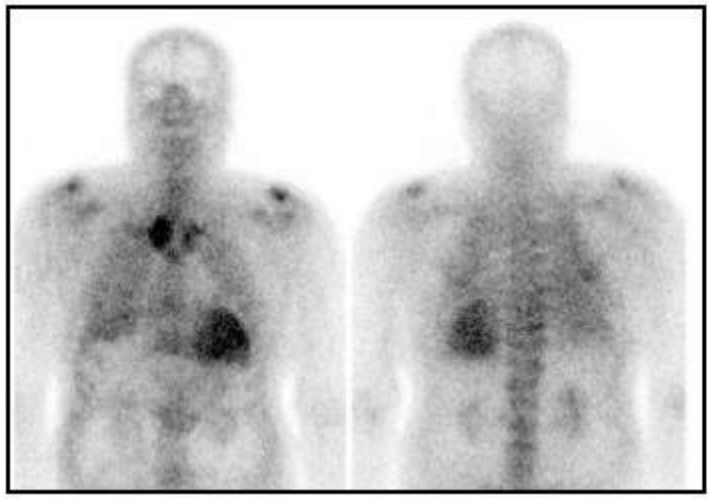

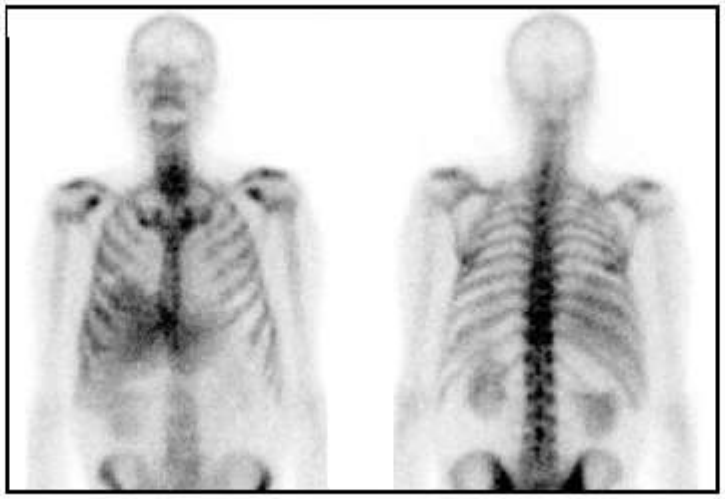

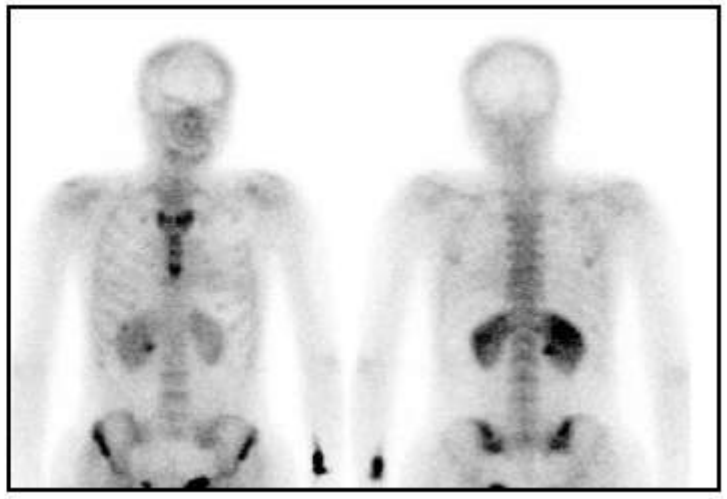

Exemples de fixation extracardiaques : pulmonaire et péritonéale, hépatique, rénale

Scintigraphie osseuse et amyloses

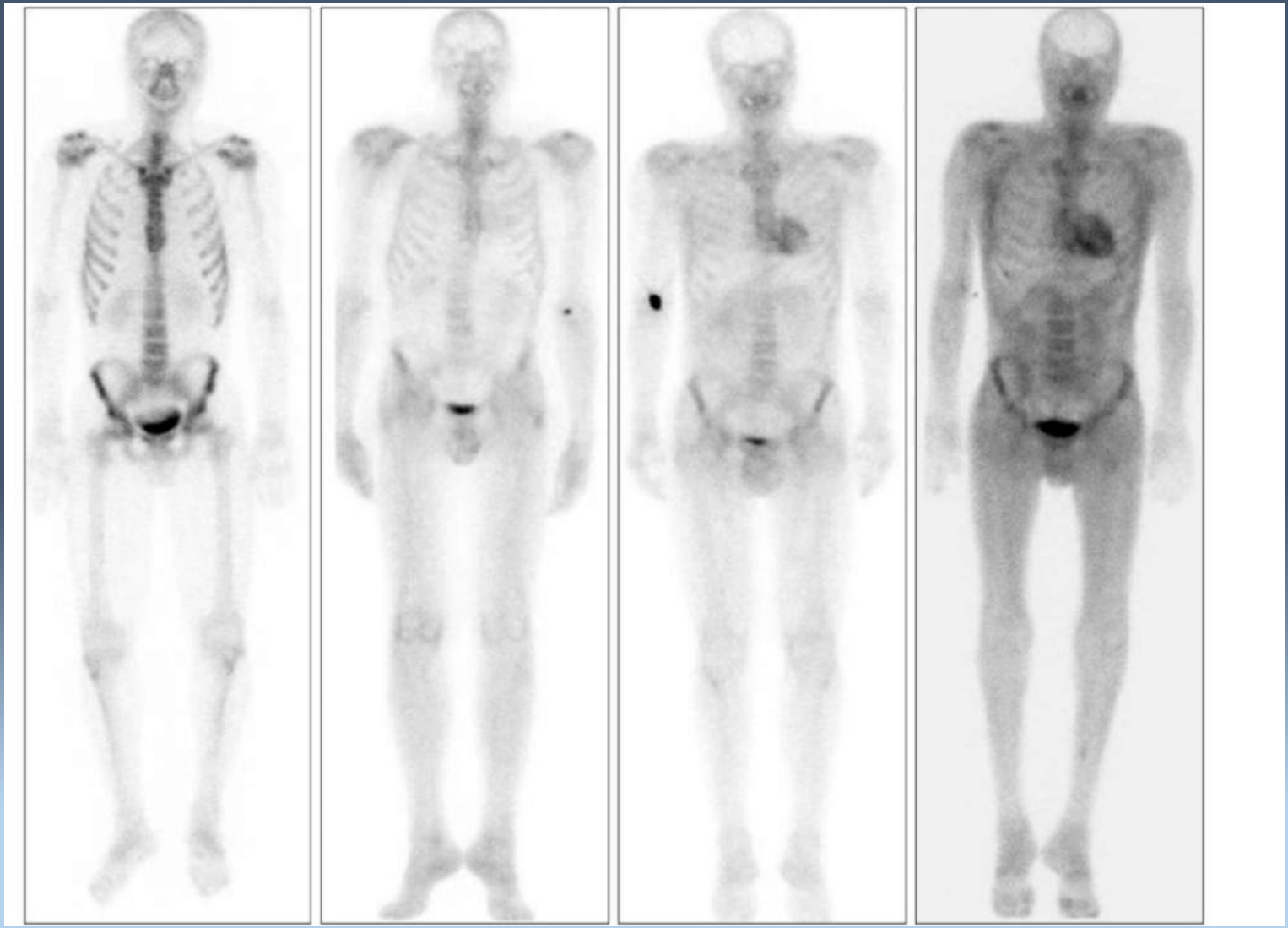

Analyse visuelle et semi quantitative

Scintigraphie osseuse et amyloses

JACC Vol. 46, No. 6, 2005
September 20, 2005:1076–84

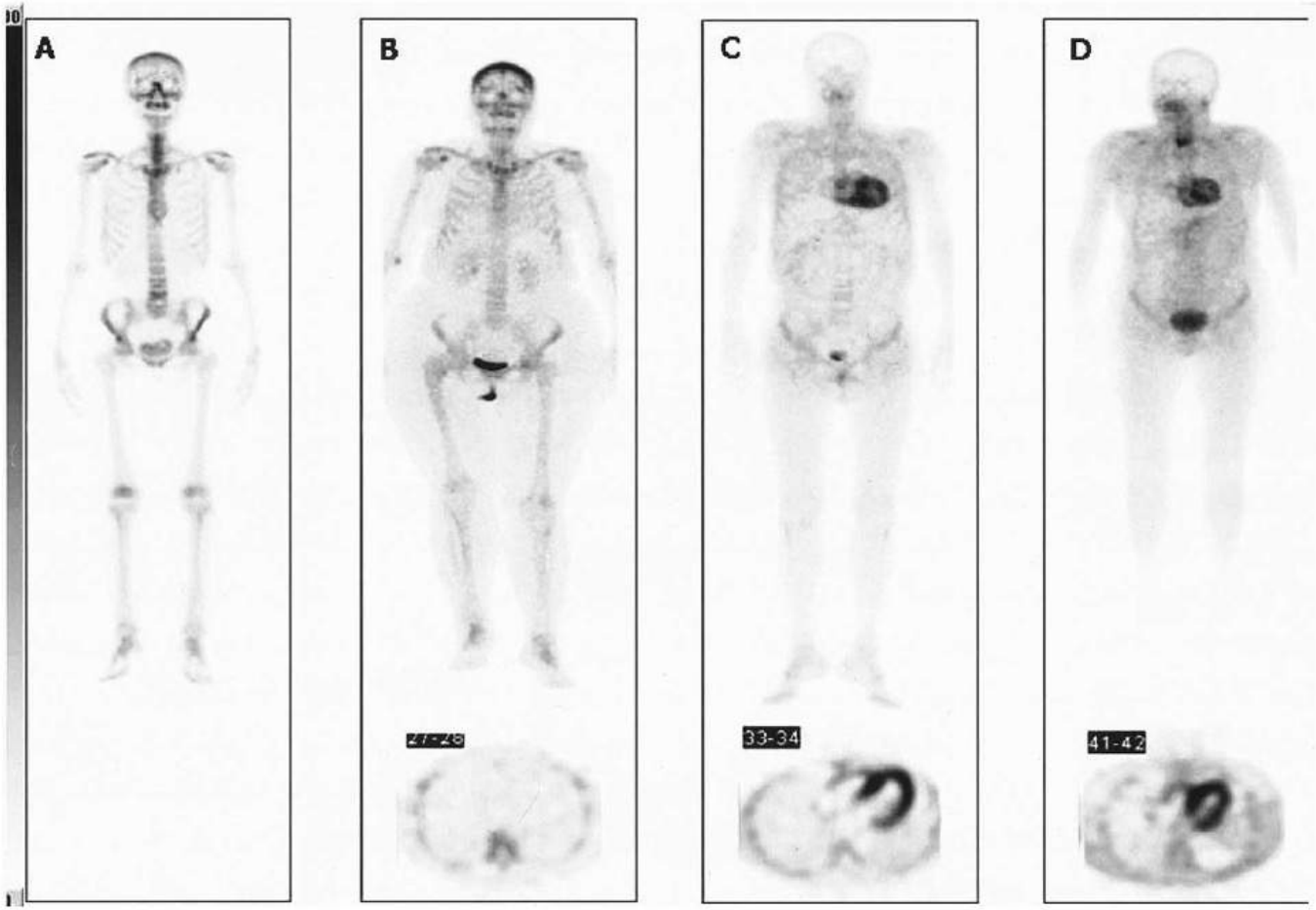

Figure 1. Representative examples illustrating the spectrum of ^{99m}Tc-3,3-diphosphono-1,2-propanodicarboxylic acid (^{99m}Tc-DPD) uptake among patients with transthyretin (TTR)-related or monoclonal immunoglobulin light-chain (AL) cardiac amyloidosis and unaffected controls (**top row** = whole-body scans, anterior view; **bottom row** = cross sectional views of cardiac single-photon emission computed tomography in the same patients). **(A)** Unaffected control subject without visually detectable uptake. **(B)** Patient with AL amyloidosis and echocardiographic documentation of cardiac involvement without any visually detectable sign of myocardial ^{99m}Tc-DPD uptake; mild uptake of the tracer is visible only at the soft tissue level. **(C and D)** Two patients with TTR-related amyloidosis and echocardiographic documentation of cardiac involvement, both showing strong myocardial ^{99m}Tc-DPD uptake (with absent bone uptake); in one of the patients **(D)**, splanchnic uptake is also visible.

Scintigraphie osseuse et amyloses

Amylose à transthyrétine transplantation

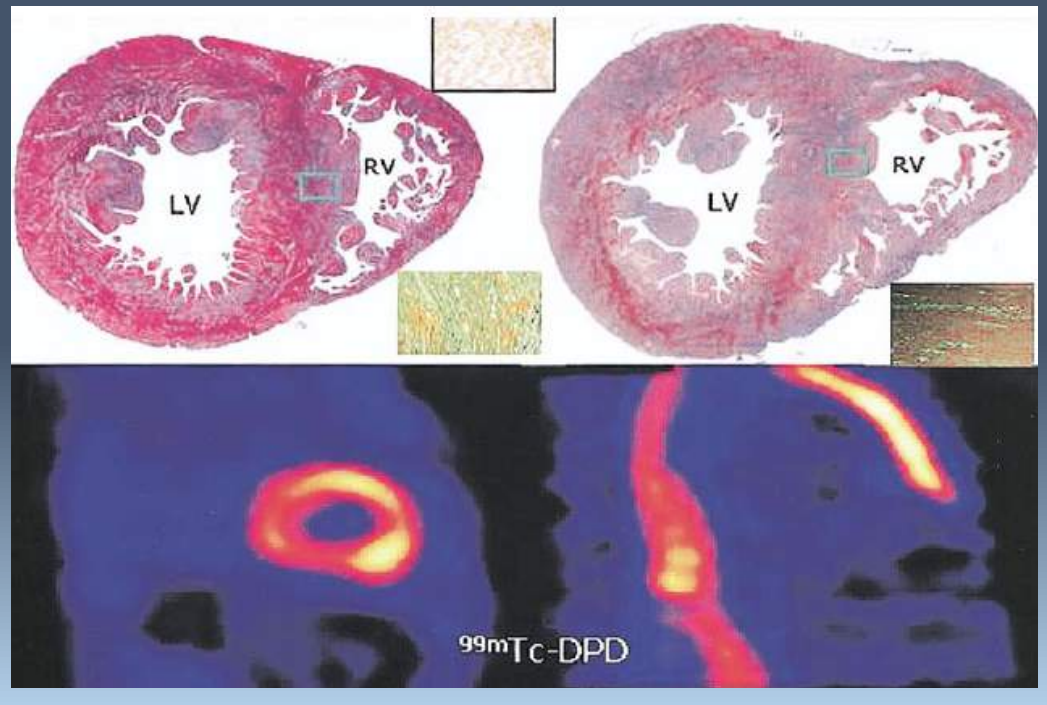

Amylose à chaine légère

Scintigraphie osseuse et amyloses

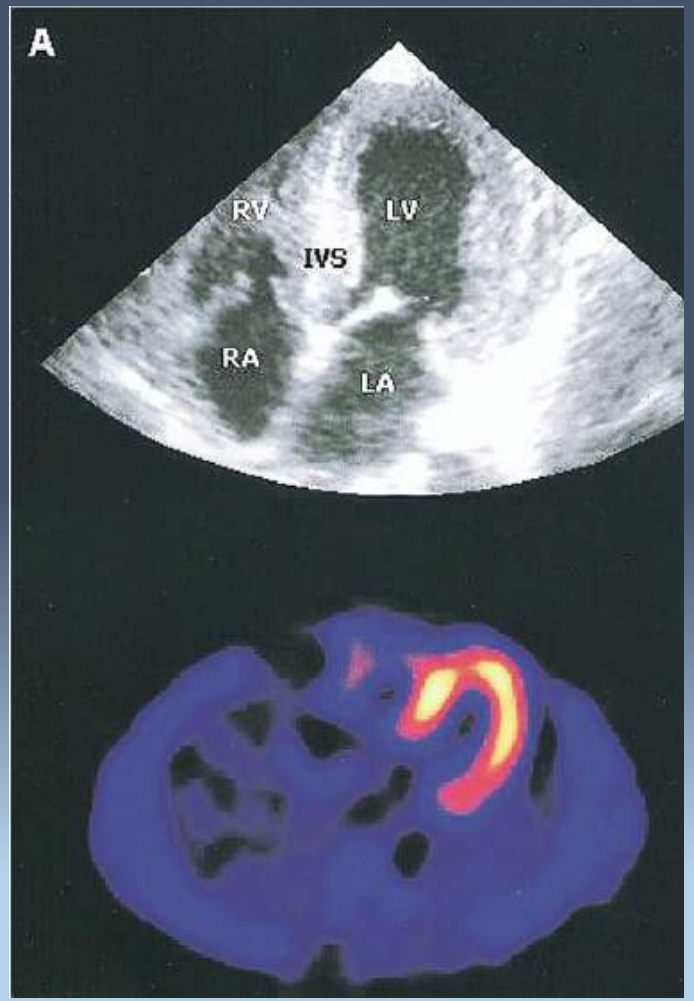

Scintigraphie osseuse et amyloses

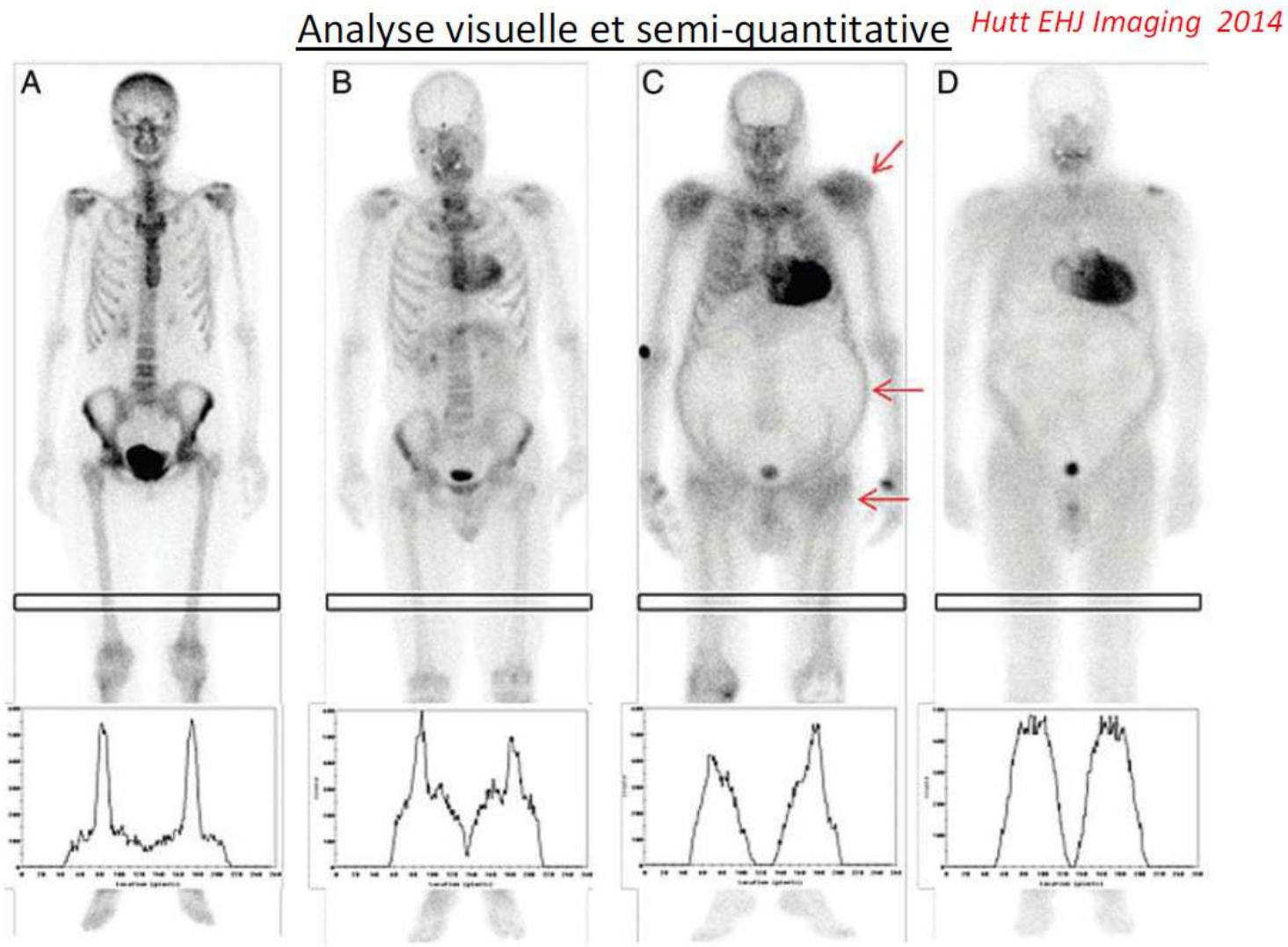

Scintigraphie osseuse et amyloses

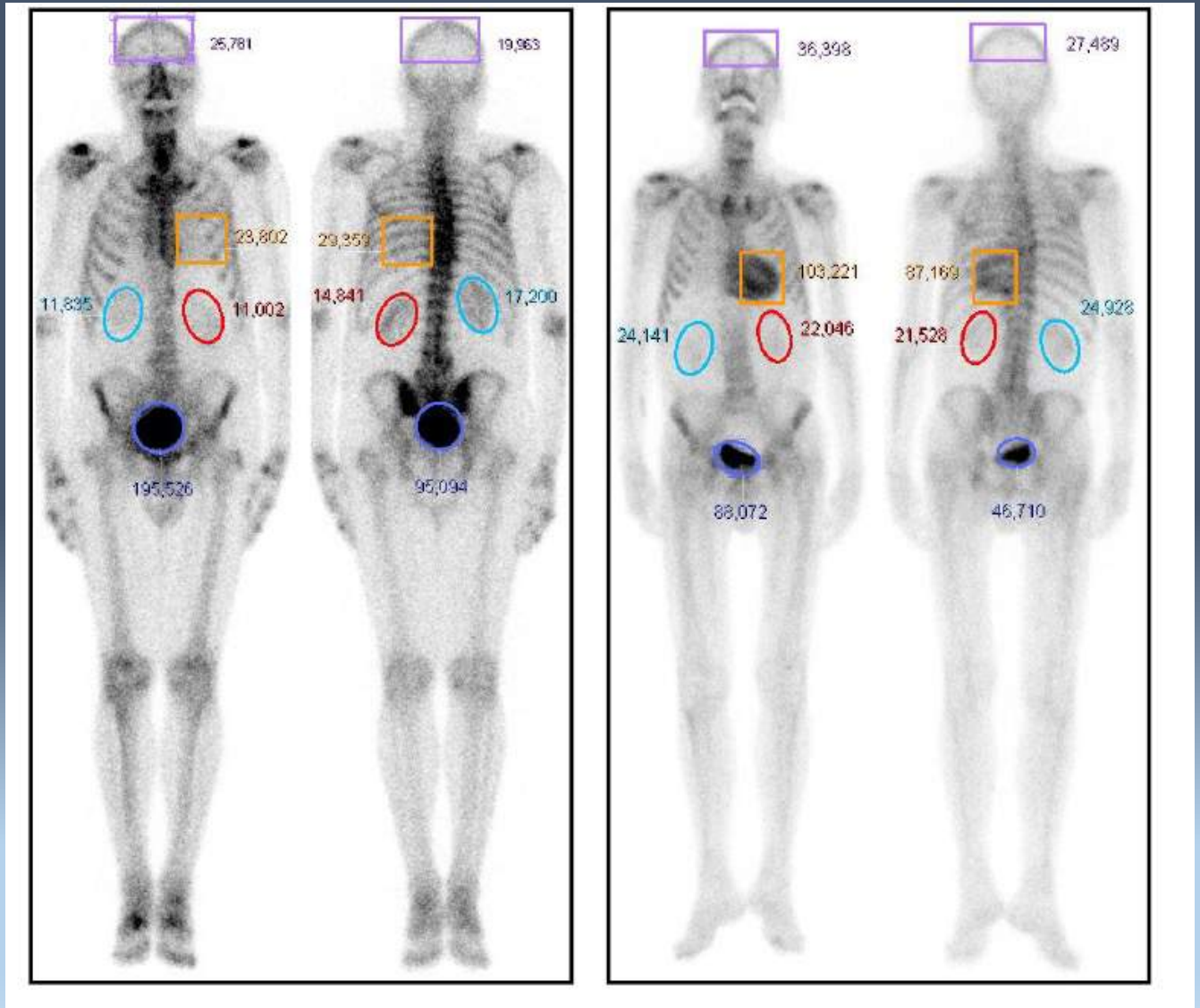

Thèse A Galat
Faculté de Créteil 2015

Scintigraphie osseuse et amyloses

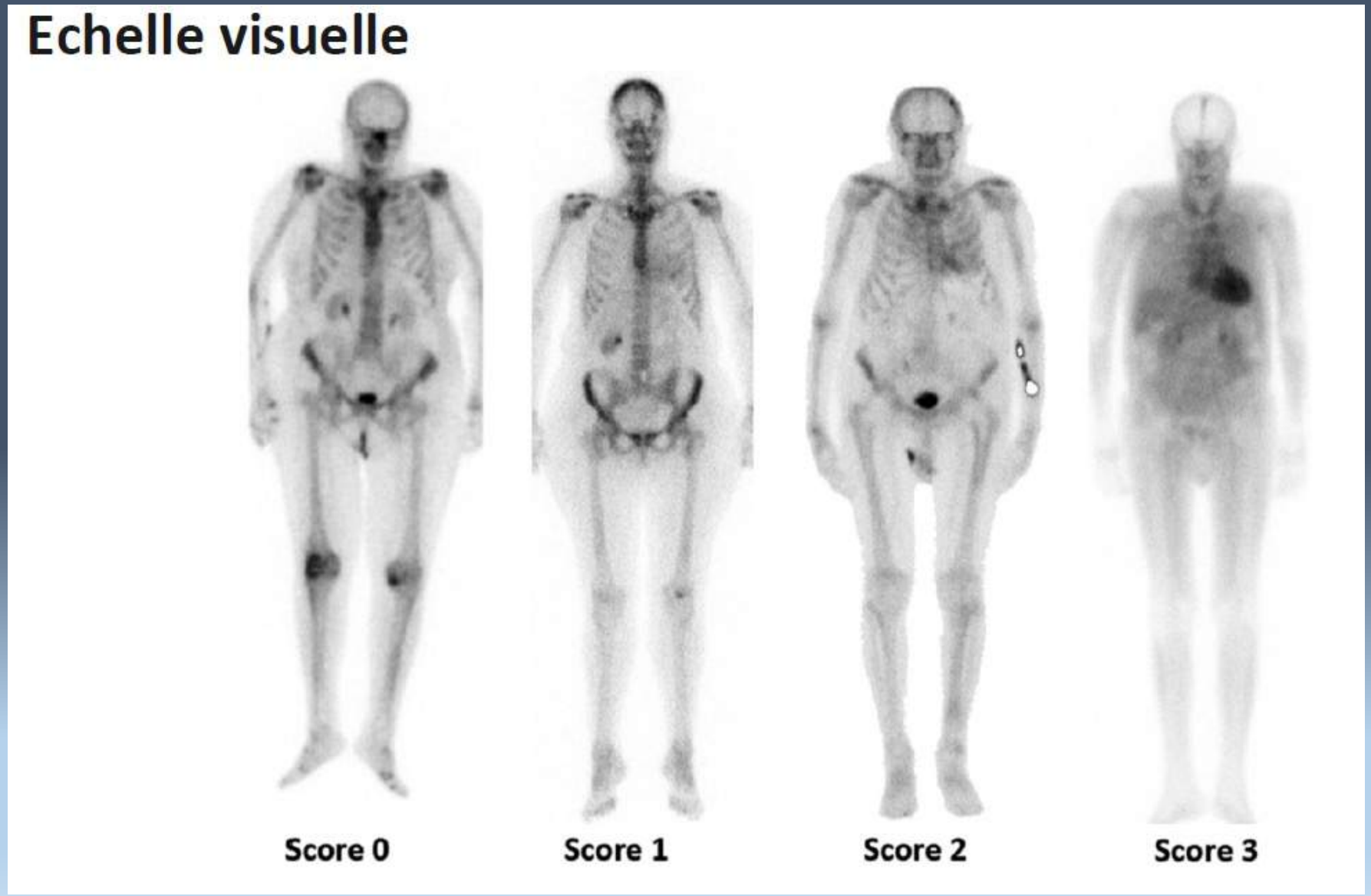

Scintigraphie osseuse et amyloses

Score Visuel de Perugini, à partir d'un balayage corps entier FA et FP

Score 0 : pas de fixation cardiaque et fixation osseuse normale
Score 1 fixation cardiaque légère < fixation osseuse
Score 2 fixation cardiaque modérée avec atténuation osseuse
Score 3 fixation cardiaque intense et fixation osseuse absente ou légère

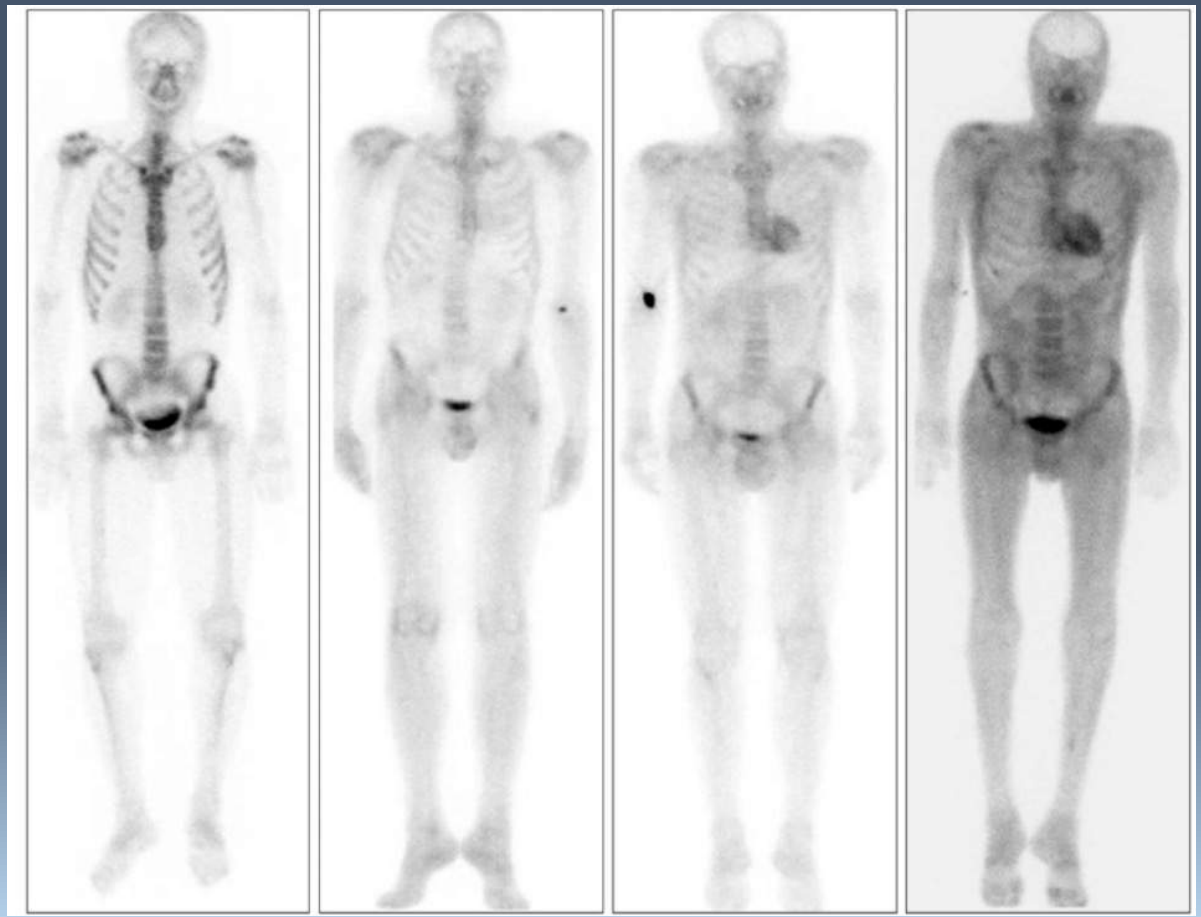

Score : 0 1 2 3

Scintigraphie osseuse et amyloses

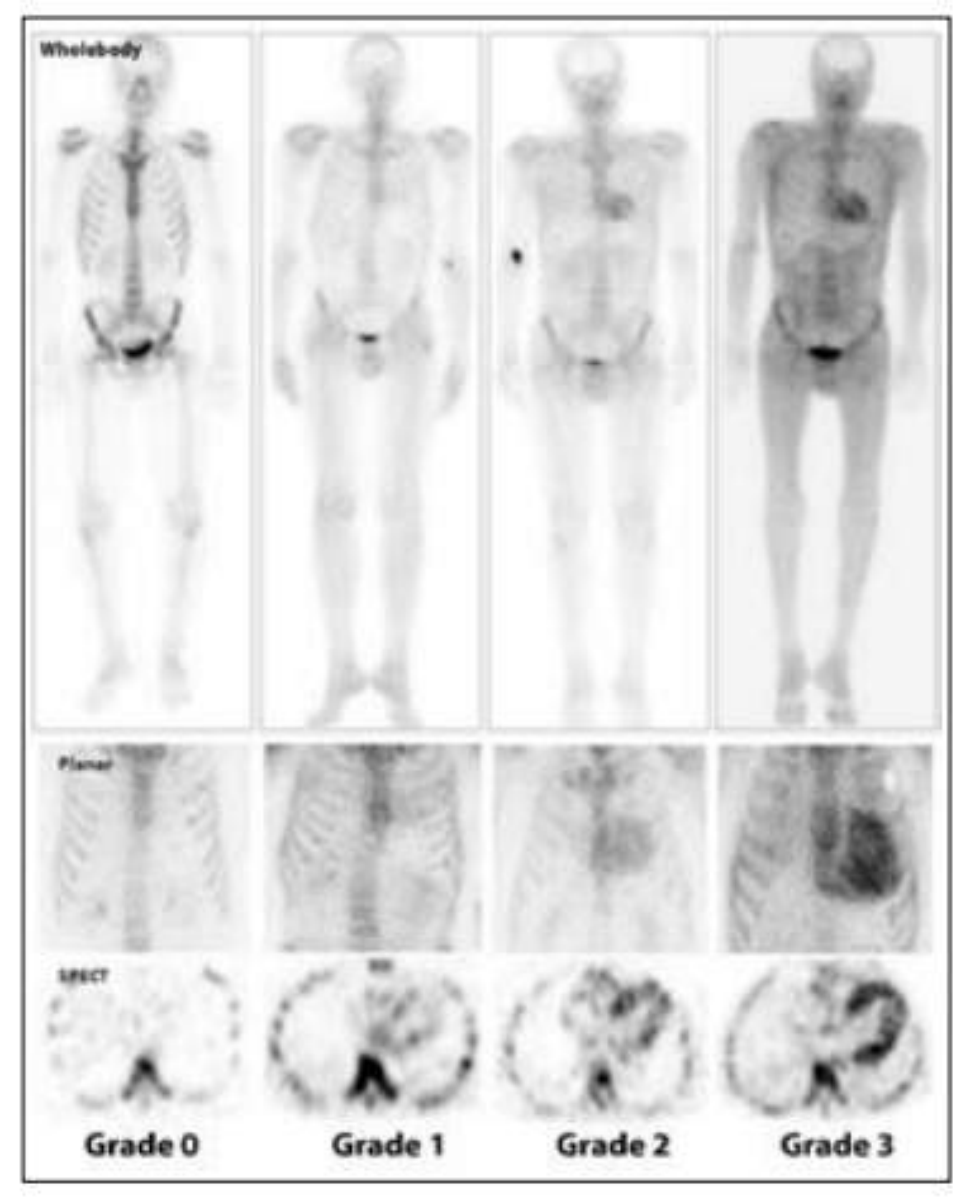

Grade	Fixation myocardique du ^{99m}Tc-DPD/^{99m}Tc-HMDP
Grade 0	Pas de fixation myocardique et signal normal des côtes
Grade 1	Fixation myocardique inférieure au signal des côtes
Grade 2	Fixation myocardique égale au signal des côtes
Grade 3	Fixation myocardique supérieure au signal des côtes avec captation osseuse diminuée

EANM European Association of Nuclear Medicine — BIOMEDICAL IMAGING AND THERAPY FOR PERSONALIZED HEALTHCARE

ASNC American Society of Nuclear Cardiology

Scintigraphie osseuse et amyloses

Recommandations de l'EANM et de l'ASNC
Classer les patients dans les catégories suivantes

- pas d'argument pour une amylose ATTR score 0
- fortement suspect d'amylose ATTR score 2 ou 3
- douteux : score visuel à 1

Un résultat douteux ou même positif peut correspondre à une amylose AL ou à un stade précoce d'amylose cardiaque ATTR

Scintigraphie osseuse et amyloses

Performance diagnostique

Méta analyse pour un Score ≥2 :

-> Pas de différence significative entre les traceurs

99mTc-DPD	**Se : 94.6%**	Sp : 88.4%
99mTc-HMDP	Se : 85.7%	**Sp : 97.5%**

Globale

- Se : 92.2%
- Sp : 95,4%

6 études, 529 patients avec biopsie myocardique

Treglia, G., Glaudemans, A. W. J. M., Bertagna, F., Hazenberg, B. P. C., Erba, P. A., Giubbini, R., ... Slart, R. H. J. A. (2018). Diagnostic accuracy of bone scintigraphy in the assessment of cardiac transthyretin-related amyloidosis: a bivariate meta-analysis. European Journal of Nuclear Medicine and Molecular Imaging. doi:10.1007/s00259-018-4013-4

Scintigraphie osseuse et amyloses

La scintigraphie avec un score >2 est spécifique pour différencier une AC TTR d'une amylose AL ou d'une HVG non amyloïde

La fixation cardiaque permet de poser le diagnostic d'une atteinte cardiaque parmi les porteurs d'une mutation ATTR

Si score >2, pronostic plus défavorable (hospit IC et décès)

Dans le suivi de l'évolution de l'AC
intérêt pour le suivi thérapeutique, réponse cardiaque aux traitements spécifiques (stabilisateur du tétramère et thérapie génique…)

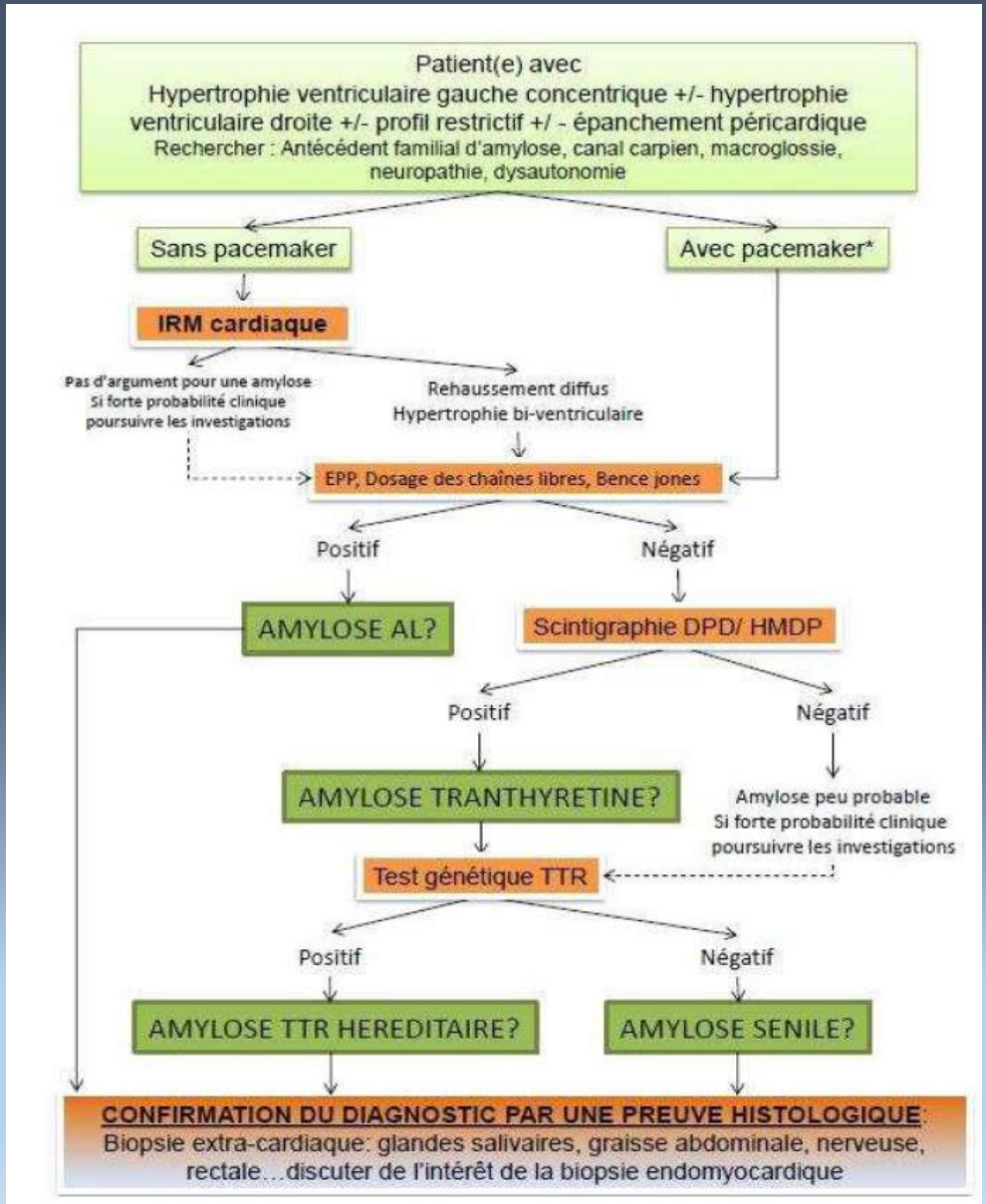

Scintigraphie osseuse et amyloses

Réseau Amylose Mondor
Pr Th Damy
Master Class Créteil 2018

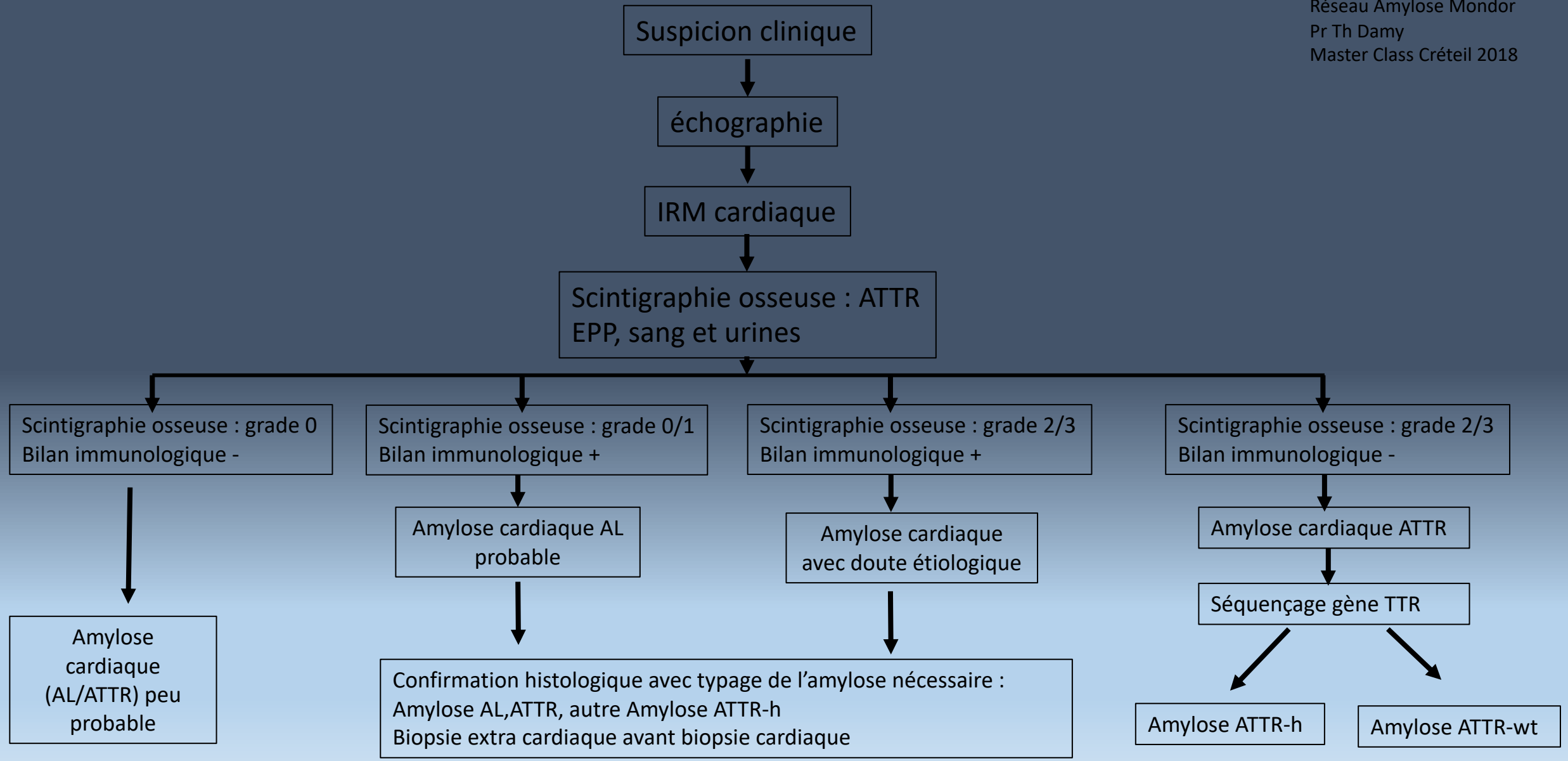

Scintigraphie osseuse et amyloses

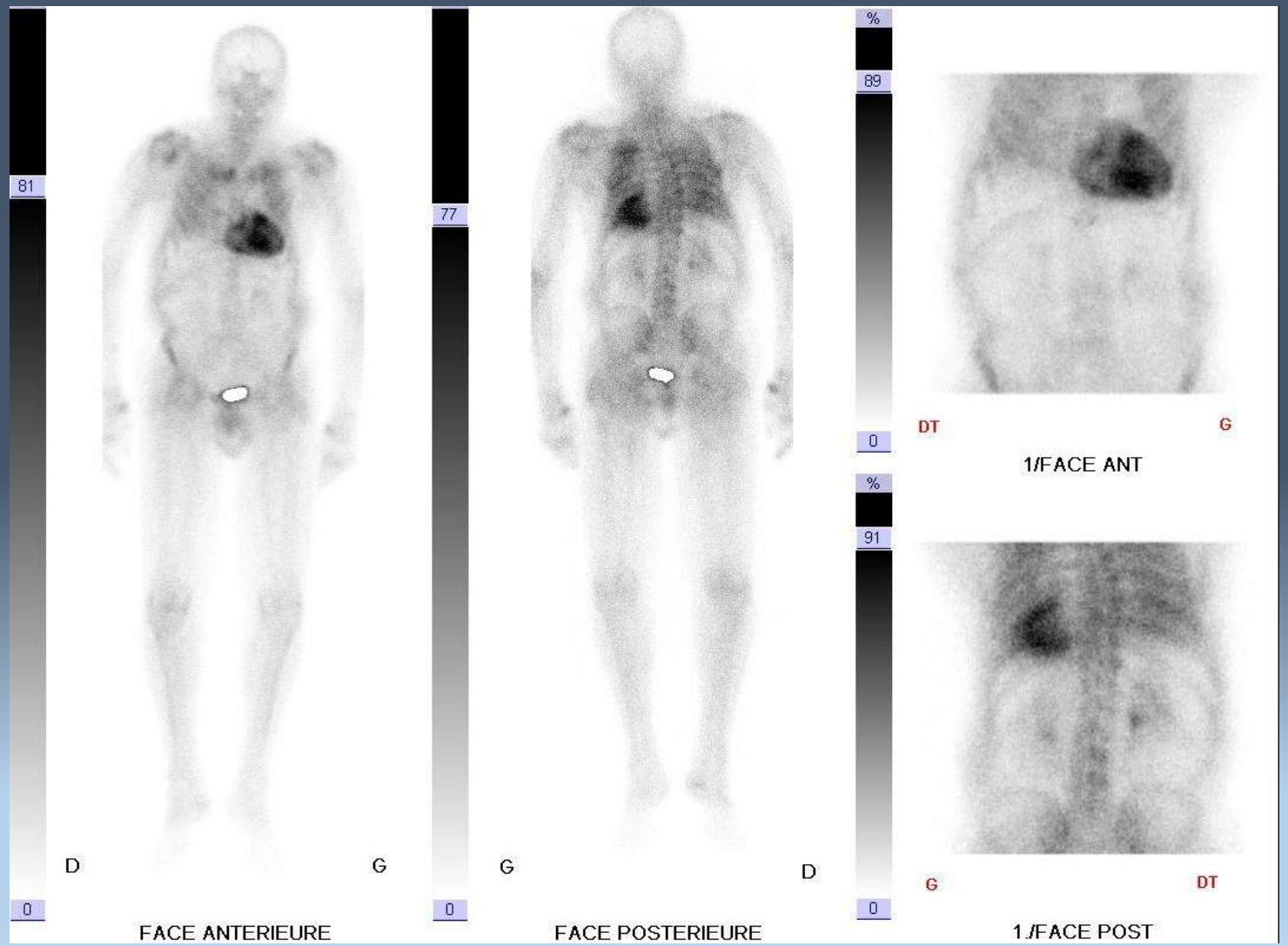

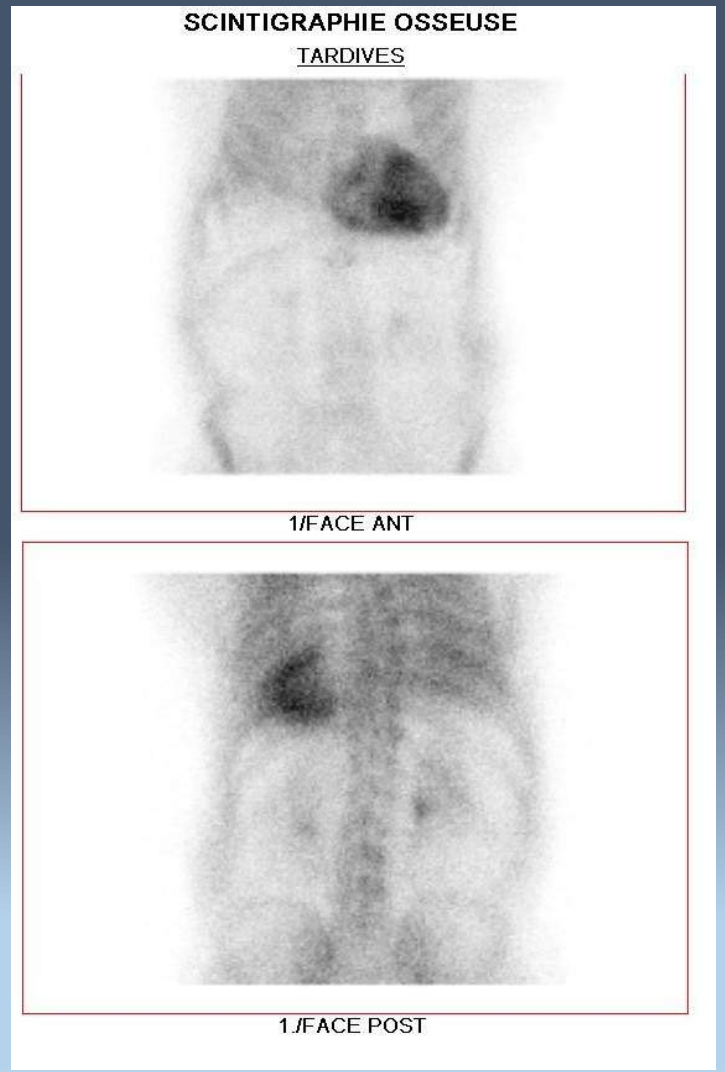

Scintigraphie osseuse et amyloses

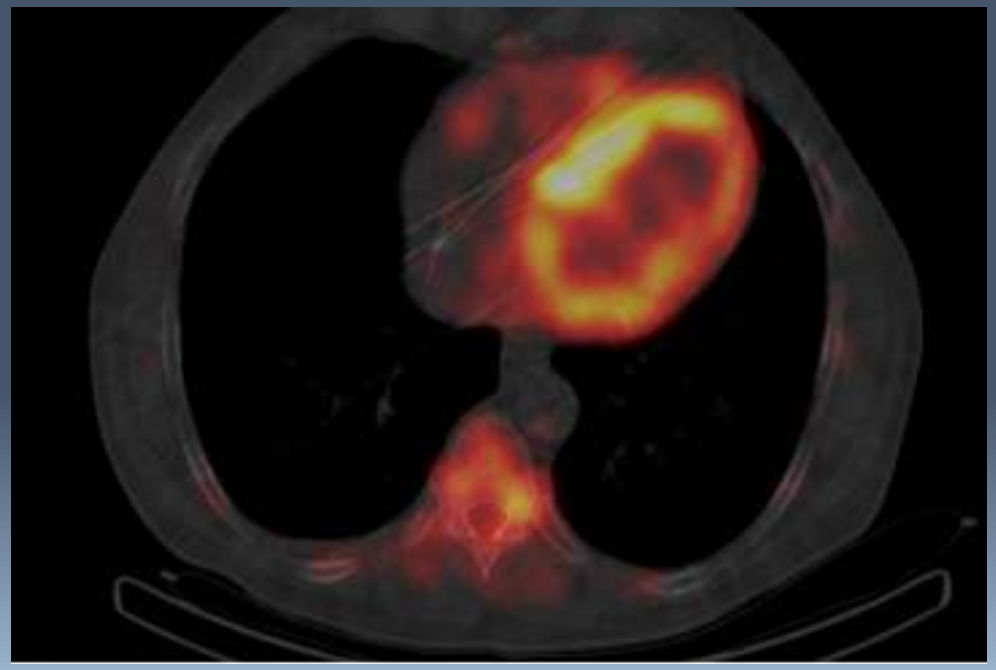

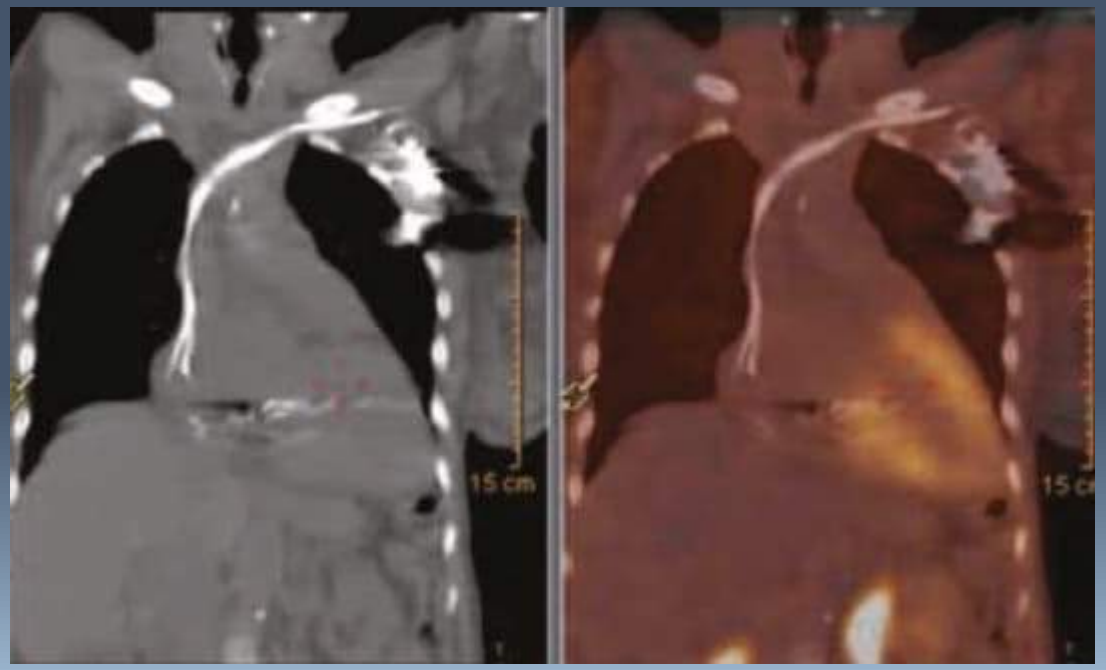

Scintigraphie osseuse et amyloses

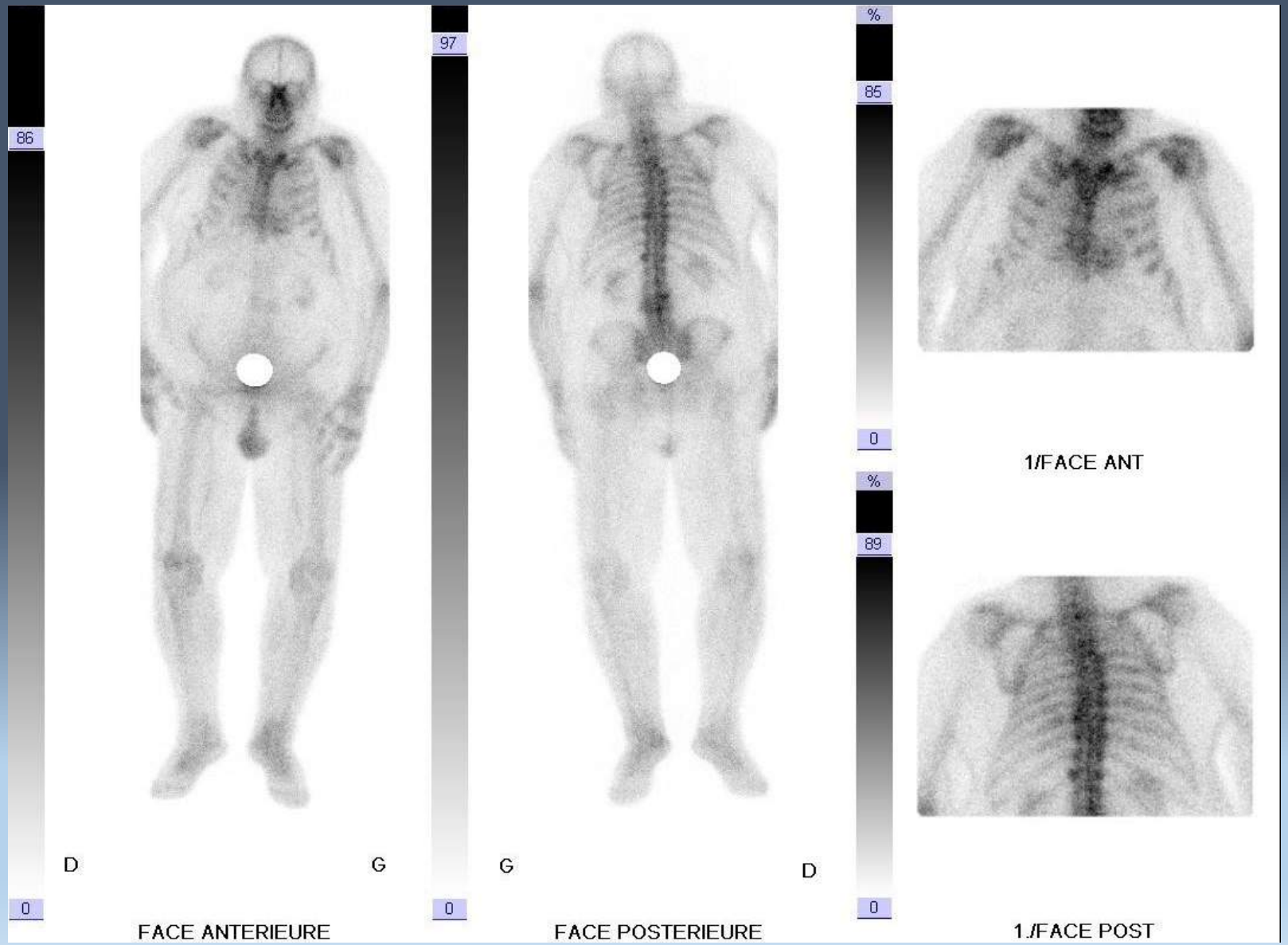

Scintigraphie osseuse et amyloses

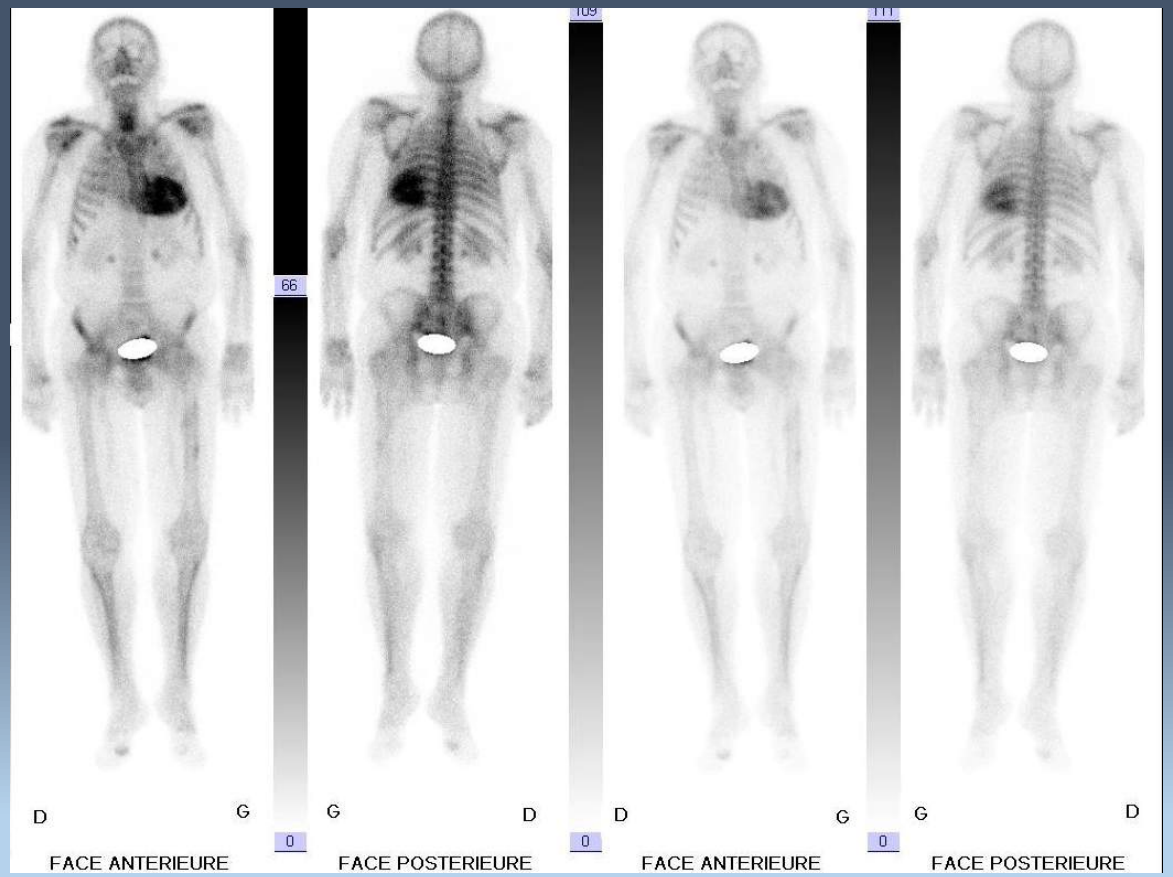

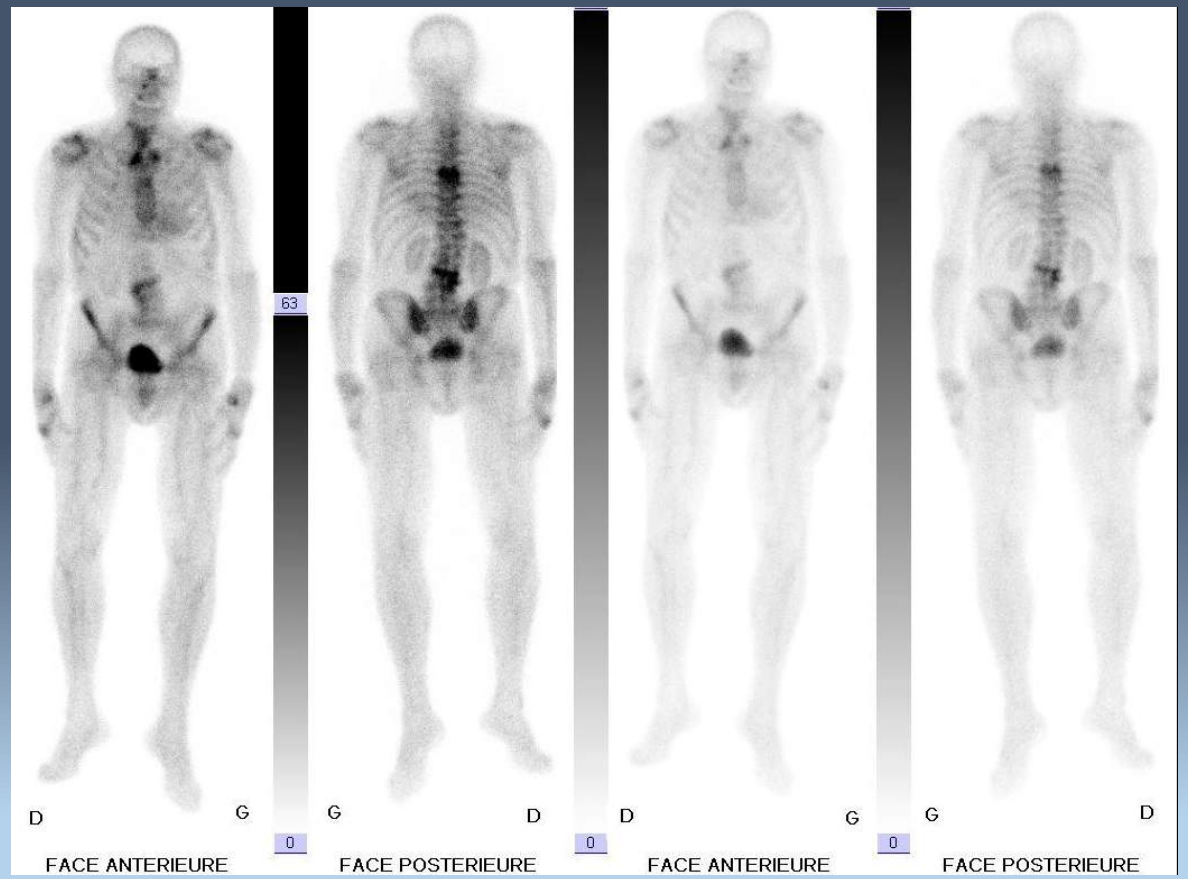

Scintigraphie osseuse et amyloses

Cher confrère,

Merci de m'avoir adressé en consultation cardiologique votre patient **Monsieur** [redacted], né le 6 Juillet 1941 donc âgé de 78 ans, pour bilan de dyspnée d'effort. Vous avez instauré un traitement déplétif il y a 3 semaines.

Antécédents cardiologiques: aucun. ECG+ETT+test d'effort (90W) en 12/2017 sans anormalie. **Antécédents médicaux extracardiaques:** presbyacousie. **Antécédents chirurgicaux:** appendicectomie, varicectomie bilatérale, canal carpien bilatéral, PTH bilatérale, PTG droite, hernie inguinale gauche, hydrocèle.

Facteur(s) de risque modifiable(s): diabète, hypercholestérolémie, surpoids. Poids 94 kg; taille 177 cm.

Traitement actuel: FUROSEMIDE 40mg le matin depuis 3 semaines. METFORMINE 500mg x2, DAONIL 2,5mg, PRAVASTATINE 20 mg, IRBESARTAN 75mg, antalgiques.

Sur le plan fonctionnel, Monsieur SABOURIN mène une active, en prenant son vélo tous les jours pour une petite sortie de 5 km avec un peu de dénivelé. Pour cette activité, il ne se dit pas essoufflé. Pas de douleur thoracique angineuse.

Un bilan biologique du 18/12/2019 retrouve une NFS normale, ionogramme normal, DFG 64 ml/mn, glycémie à jeun 0.95 g/l, Hb1Ac 6.3 %, cholestérol total 1.64 g/l, LDL 1.1 g/l, TSH 3.49 mUI/L, **NT-proBNP 2685 ng/l.**
Sous diurétique, contrôle du NT-proBNP à 1346 ng/l le 30/12/2019.

A l'examen clinique je retrouve un patient en bon état général, restant autonome, eupnéique au repos mais effectivement légèrement essoufflé déjà aux efforts de transfert, avec une tension artérielle à 139/69 mmHg, sans souffle cardiaque pathologique et sans signe congestif manifeste

L'ECG s'inscrit en rythme sinusal régulier à 76/mn avec un PR limite 204ms, QRS fins sans séquelle de nécrose et sans HVG électrique, repolarisation normale, QTc 436 msec.

L'ETT retrouve un VG non dilaté, épaississement concentrique de 16mm, fonction systolique globale infranormale mais limite préservée, FEVG 51%, contractilité de la couronne basale effondrée, SGL -13.5%, pas de valvulopathie mitro-aortique significative (IA dégénérative grade 1), profil mitral type 1, PTDVG élevée (E/e=17), OG non dilatée, cavités droites non dilatées, fonction systolique du VD normale, PAPs non chiffrable, VCI non dilatée et compliante, péricarde sec, aorte ascendante non dilatée.

Au total, le bilan cardiologique de repos de Monsieur [redacted] révèle une **insuffisance cardiaque à FEVG limite préservée** sur une très probable cardiopathie infiltrative à type d'amylose sénile. Nous programmons dans un premier temps une **scintigraphie myocardique à l'HMDP**. En parallèle nous programmons un **test d'effort avec VO2** pour objectiver ses capacités physiques, et un **Holter-ECG** à la recherche de troubles conductifs intermittants. En attendant je ne majore pas le diurétique qui doit être poursuivi, associé à un régime aussi peu salé que possible.

Je vous remercie de votre confiance et reste à votre disposition à tout moment.

Bien confraternellement,

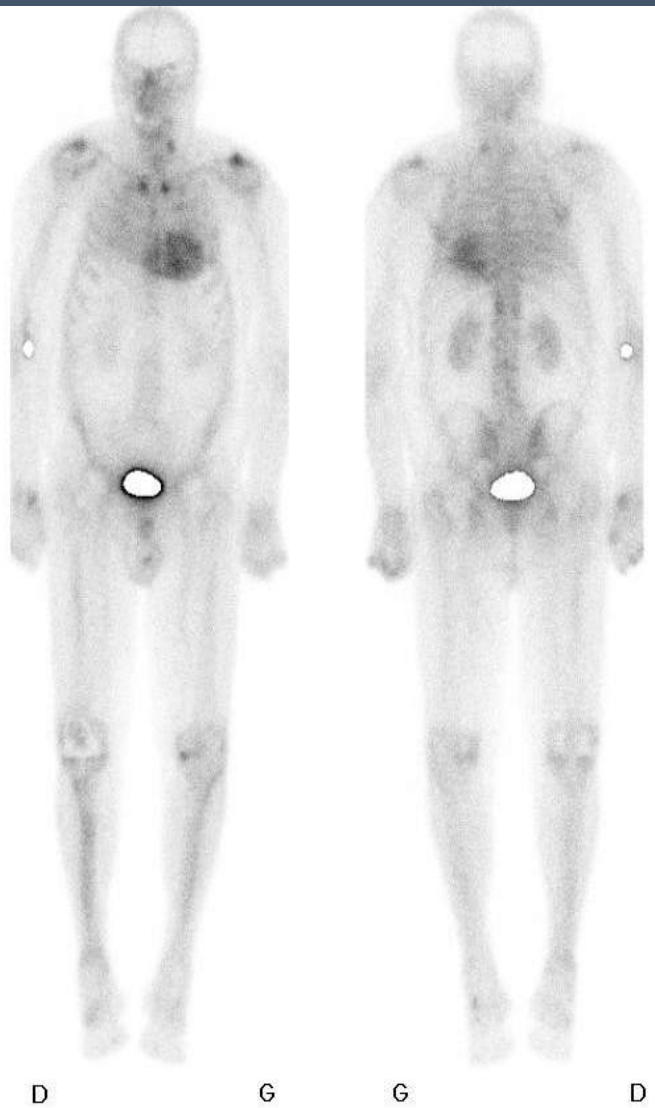

FACE ANTERIEURE FACE POSTERIEURE

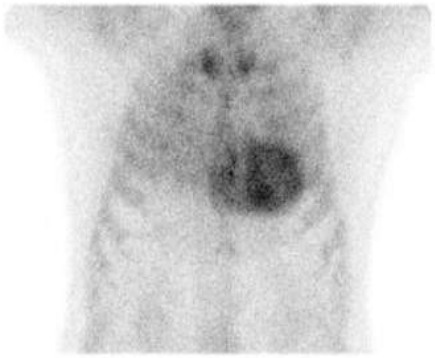

1/FACE ANT

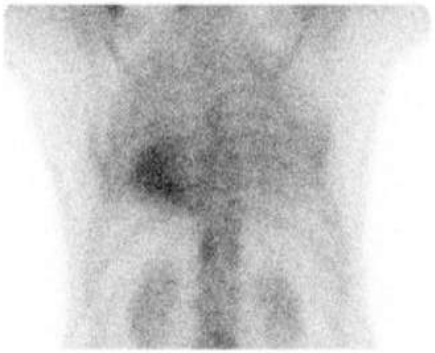

1./FACE POST

Scintigraphie osseuse et amyloses

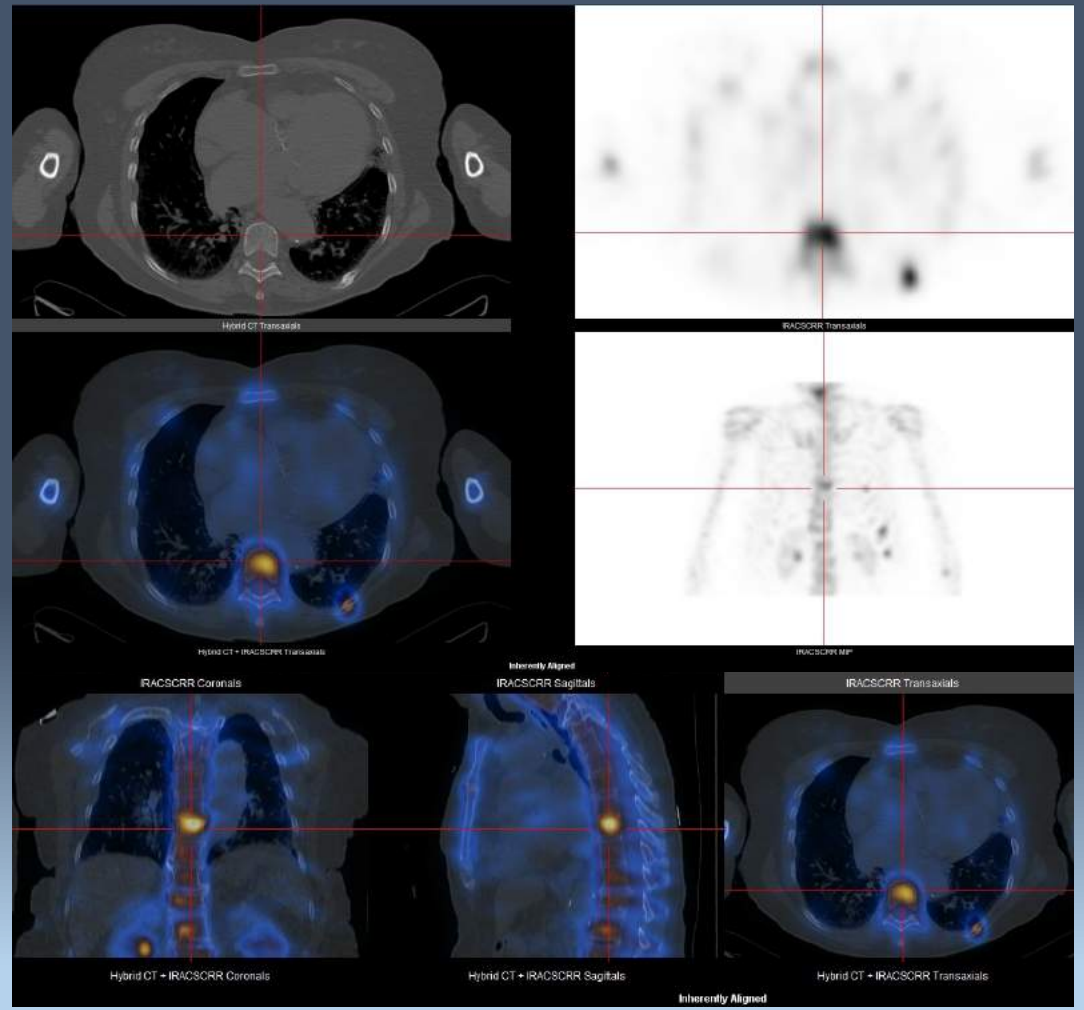

Scintigraphie osseuse et amyloses

La scintigraphie osseuse est :

- très sensible pour le diagnostic d'amylose cardiaque sénile/familiale
- examen de choix quand le diagnostic d'amylose AL est écarté
- permet d'identifier d'éventuelles atteintes extracardiaques
- est prédictive de la survie et corrélée à la sévérité de l'atteinte.

Scintigraphie osseuse et amyloses

CONCLUSION

Facile à réaliser

- ✓ examen non douloureux IV 1 à 2 ml
- ✓ aucune préparation spécifique nécessaire.
- ✓ pas de contre indication PM, IR, allergie, claustrophobie
- ✓ dosimétrie faible Dose EFF (mSv) 3,5 (TDM TAP 18)
- ✓ rapide sous la caméra 10 à 15 minutes, libre entre INJ et passage sous caméra
- ✓ technique homogène sur le territoire et prise en charge globale du patient
- ✓ robuste car peu interprétateur dépendant
- ✓ délai rapide

Bien demander une scintigraphie osseuse !

MERCI